



# ARCHIVOS DE LA SOCIEDAD CANARIA DE OFTALMOLOGIA

N.º 3

1978

## INDICE

Junta directiva y lista de socios y suscriptores de la Sociedad Canaria de Oftalmología .....	5
Necrología .....	9
Exploración radiológica de las alteraciones orgánicas y funcionales de las vías lacrimales .....	
MONTANARA A., MODUGNO, G. C. & CIABATTONI, P.	11
Estudio comparativo de la fijación en adaptación fotópica y mesópica .....	
GONZÁLEZ DE LA ROSA, M.	30
Un caso de síndrome de STURGE y WEBER .....	
MARTÍN GONZÁLEZ, A. & ABREU REYES, A.	37
Epitelioma intraepitelial de la córnea (Enfermedad de Bowen) .....	
ABREU REYES, A & MARTÍN GONZÁLEZ, A.	42
Lágrimas de sangre. A propósito de un curioso tumor benigno de párpado ...	
LOSADA GARCIA-ONTIVEROS, G.	47
Relación entre el grado de retinopatía diabética y la secreción hipofisaria de hormona del crecimiento por estimulación con aminoácidos ...	
MURUBE DEL CASTILLO, J.; MARTÍN HERNÁNDEZ, R.; GONZÁLEZ GARCÍA, C. & GONZÁLEZ DE LA ROSA, M.	52
Las causas de ceguera en el Sáhara Occidental .....	
MURUBE DEL CASTILLO, J.	68
Oftalmoplejía jaquecosa .....	JIMENA SÁNCHEZ, C. 70
Diccionario Oftalmológico: M, N, Ñ, O .....	AGUILAR ESTÉVEZ, J. J. & DE LA CRUZ RODRÍGUEZ, J. M. 75
Premio Dr. Cumplido .....	83
Conferencias .....	84
Análisis bibliográficos .....	85



*Dr. José GÓMEZ MÁRQUEZ*

Don José GÓMEZ MÁRQUEZ, uno de los más eximios oftalmólogos españoles de este siglo nació en Ceuta, en 1889. Estudió la carrera de Medicina en Valencia, graduándose como médico a la temprana edad de 18 años. En 1909 ingresa por oposición en el Cuerpo de Sanidad Militar, y poco después pasa como voluntario a Marruecos —a la sazón en guerra con España— donde en sus 2 años de estancia adquiere gran práctica como cirujano general y se inicia su afición a la Oftalmología.

Por R. O. de 23 - I - 1913 (D. O. n.º 18) es destinado como médico 1.º (capitán médico) al Batallón de Cazadores Gomera-Hierro. Durante su estancia en San Sebastián de La Gomera adquiere gran prestigio entre la población civil por sus intervenciones quirúrgicas de cataratas, rijas, estrabismos, etc. Aún viven en La Gomera algunos de sus pacientes, ya viejos, que le recuerdan como un joven activo, siempre sonriente, que nunca les quiso cobrar.

Por R. O. de 4 - VI - 1915 (D. O. n.º 122) pasa destinado al Batallón de Cazadores de Montaña Alba de Tormes n.º 8, y por R.O. de 12-X-1916 al Hospital Militar de Barcelona, ciudad en la que aprovecha su estancia para terminar su formación oftalmológica con el prof. José BARRAQUER ROVIRALTA. En 1917 asiste a la intervención de erisífaco por don Ignacio BARRAQUER BARRAQUER, siendo a partir de entonces uno de los mejores preconizadores de la facoéresis.

En 1922 es destinado como Comandante Médico al Hospital Militar de Tenerife (R. O. de 29 - VIII - 1922, D. O. n.º 193), pero enseguida pasará al de Barcelona, ciudad en la que desarrollará lo mejor de su actividad científica, fruto de la cual serán cerca de medio centenar de publicaciones, de las que las más interesantes se referirán a las operaciones de catarata y de rija.

En 1932 pide el retiro del Ejército, acogándose a la Ley Azaña, para dedicarse más ampliamente a la Oftalmología. Más tarde será nombrado Profesor Libre de Oftalmología de la Univ. Autónoma de Barcelona, y fundará con los Prof. SORIA ESCUDERO y BARRAQUER BARRAQUER la Escuela Superior de Oftalmología.

Durante la Guerra Civil Española (1936 - 1939) se mantiene leal a la República, por lo que al término de la misma sale definitivamente de España, hacia Hispanoamérica, donde es contratado para dar conferencias en Cuba y Méjico. Finalmente se radica en Honduras, donde funda la cátedra y Servicio de Oftalmología del Hospital General de Tegucigalpa, y donde fallece en 1953 en un accidente automovilístico.

**ARCHIVOS DE LA SOCIEDAD  
CANARIA DE OFTALMOLOGÍA**

**N.º 3**

**1978**

**IMPRIME: GRAFICAS TENERIFE**

**Depósito Legal TF. 000/79**



# ARCHIVOS DE LA SOCIEDAD CANARIA DE OFTALMOLOGÍA

N.º 3

1978

## INDICE

Junta directiva y lista de socios y suscriptores de la Sociedad Canaria de Oftalmología .....	5
Necrología .....	9
Exploración radiológica de las alteraciones orgánicas y funcionales de las vías lacrimales .....	14
MONTANARA A., MODUGNO, G. C. & CIABATTONI, P.	
Estudio comparativo de la fijación en adaptación fotópica y mesópica .....	30
GONZÁLEZ DE LA ROSA, M.	
Un caso de síndrome de STURGE y WEBER .....	37
MARTÍN GONZÁLEZ, A. & ABREU REYES, A.	
Epitelioma intraepitelial de la córnea (Enfermedad de Bowen) .....	42
ABREU REYES, A & MARTÍN GONZÁLEZ, A.	
Lágrimas de sangre. A propósito de un curioso tumor benigno de párpado ...	47
LOSADA GARCIA-ONTIVEROS, G.	
Relación entre el grado de retinopatía diabética y la secreción hipofisaria de hormona del crecimiento por estimulación con aminoácidos ...	52
MURUBE DEL CASTILLO, J.; MARTÍN HERNÁNDEZ, R.; GONZÁLEZ GARCÍA, C. & GONZÁLEZ DE LA ROSA, M.	
Las causas de ceguera en el Sáhara Occidental .....	68
MURUBE DEL CASTILLO, J.	
Oftalmoplejía jaquecosa .....	70
JIMENA SÁNCHEZ, C.	
Diccionario Oftalmológico: M, N, Ñ, O .....	75
VEZ, J. J. & DE LA CRUZ RODRÍGUEZ, J. M.	
Premio Dr. Cumplido .....	83
Conferencias .....	84
Análisis bibliográficos .....	85

## SOMMAIRE DES TRAVAUX ORIGINAUX

L'examen radiologique dans les altérations organiques et fonctionelles des voies lacrymales .....	MONTANARA, A.; MODUGNO, G. C. & CIABATTONI, P.	11
Fixation visuelle en adaptation photopique et mesopique .....	GONZÁLEZ DE LA ROSA, M.	30
Syndrome de Sturge-Weber .....	MARTÍN GONZÁLEZ, A. & ABREU REYES, A.	37
Maladie de Bowen .....	ABREU REYES, A. & MARTÍN GONZÁLEZ, A.	42
Lacrimae cruenta .....	LOSADA GARCIA-ONTIVEROS, G.	47
Rélation entre l'hormone de croissance et la rétinopathie diabétique .....	MURUBE DEL CASTILLO, J.; MARTÍN HERNÁNDEZ, R. GONZÁLEZ GARCÍA, C. & GONZÁLEZ DE LA ROSA, M.	52
Causes de cécité au Sahara .....	MURUBE DEL CASTILLO, J.	68
Ophtalmoplegie migraineuse .....	JIMENA SÁNCHEZ, C.	70
Dictionnaire ophtalmologique: M, N, Ñ, O .....	AGUILAR ESTÉ- VEZ, J. J. & DE LA CRUZ RODRÍGUEZ, J. M.	75

## CONTENTS OF ORIGINAL PAPERS

Radiological research in organic and functional alterations of the lacrimal drainage apparatus .....	MONTANARA, A.; MODUGNO, G. C. & CIABATTONI, P.	11
Visual fixation in photopic and mesopic adaptation .....	GONZALEZ DE LA ROSA, M.	30
Sturge-Weber Syndrome .....	MARTÍN GONZÁLEZ, A. & ABREU REYES, A.	37
Intraepithelial carcinoma of the cornea .....	ABREU REYES, A. & MARTÍN GONZÁLEZ, A.	42
Lacrimae Sanguinis .....	LOSADA GARCÍA-ONTIVEROS, G.	47
Relation between HGH and diabetic retinopathy .....	MURUBE DEL CASTILLO, J.; MARTÍN HERNÁNDEZ, R.; GONZÁLEZ GARCÍA, C. & GONZÁLEZ DE LA ROSA, M.	52
Causes of blindness in the population of Sahara .....	MURUBE DEL CASTILLO, J.	68
Migraine Ophthalmoplegy .....	JIMENA SÁNCHEZ, C.	70
Ophthalmological dictionary: M, N, Ñ, O, .....	AGUILAR ESTÉVEZ, J. J. & DE LA CRUZ RODRÍGUEZ J. M.	75

# ARCHIVOS DE LA SOCIEDAD CANARIA DE OFTALMOLOGÍA

Director y Editor:

Dr. D. Juan MURUBE DEL CASTILLO

Secretario de Redacción:

Dr. D. Gonzalo LOSADA GARCIA-ONTIVEROS

- La correspondencia relacionada con la Redacción de los Archivos de la Sociedad Canaria de Oftalmología debe dirigirse al Departamento de Oftalmología de la Facultad de Medicina de La Laguna, Tenerife (España).
- Puede solicitar la publicación de trabajos en estos Archivos cualquier persona interesada. Los trabajos deben ser enviados mecanografiados y con un resumen en francés.
- De las ideas expuestas en las páginas de estos Archivos son sus autores los únicos responsables.
- La recepción de la revista es gratuita para todos los socios. La suscripción anual para los no socios es de 100 Pesetas para España, Portugal, Iberoamérica, Filipinas, Marruecos, y Guinea Ecuatorial, y de 200 Pesetas para los demás países.
- El tercer tomo de los Archivos consta del presente número único.

La presente revista ha sido registrada con la referencia Marca 691.809 "Archivos de la Sociedad Canaria de Oftalmología", y publicada la concesión del Registro en el Boletín Oficial de la Propiedad Industrial.

JUNTA DIRECTIVA DE LA  
SOCIEDAD CANARIA DE OFTALMOLOGIA

Presidente:

Dr. D. Antonio OJEDA GUERRA

Vicepresidente:

Dr. D. Luis CORDOVÉS PÉREZ

Secretario:

Dr. D. José CUMPLIDO FERNÁNDEZ-SALGUERO †

Tesorero:

Dr. D. David del ROSARIO CEDRÉS

Vocales:

por Fuerteventura: Dr. D. Matías LÓPEZ GRACIA

por La Gomera: Dr. D. Antonio ESCOVAR TOLOSA

por Gran Canaria: Dr. D. Julio MÉNDEZ GONZALEZ

por El Hierro: Dr. D. Antonio CASTELEIRO LICETTI

por Lanzarote: Dr. D. Octavio FERNÁNDEZ RAMÍREZ

por La Palma: Dr. D. Francisco VEGA MONROY

por Tenerife: Dr. D. Manuel GONZÁLEZ DE LA ROSA

SOCIO DE HONOR Y EX-PRESIDENTE

Dr. D. Juan MURUBE DEL CASTILLO

— La correspondencia relacionada con la Sociedad Canaria de Oftalmología (excepto la referente a la Redacción de los Archivos) debe ser enviada durante el próximo trienio al Departamento de Oftalmología de la Seguridad Social de Santa Cruz de Tenerife, o al Departamento de Oftalmología del Hospital General y Clínico de Tenerife (La Laguna)


## LISTA GENERAL DE SOCIOS Y SUSCRIPTORES

- 1977 AAMER EMBAREC (Ahmed).— Servicio Médico de Fosfatos de Bu-Craa y calle Carrero Blanco, 26. Teléfono 22 45 08. El Aaiun.
- 1977 ABREU REYES (José Agustín).— Angel Guimerá, 26, Vda. 12. Santa Cruz de Tenerife.
- 1976 ABREU REYES (Pedro).— Pilar, 46,3.º Santa Cruz de Tenerife
- 1975 AGUILAR ESTÉVEZ (José Juan).— Pl. Dr. Olivera, 6, 4.º izq. La Laguna. Teléfono (922) 25 43 50.
- 1977 ALCARAZ ÁLVAREZ de PEREA (Ma. Teresa).— Paseo Marítimo, 3, 4.º. Málaga
- 1972 ALFONSO GONZALEZ (Miguel).— Méndez Núñez, 1. Santa Cruz de Tenerife
- 1972 AMARO CABRERA (Agustín).— General Mola, 9. Santa Cruz de La Palma
- 1978 BARRY GÓMEZ (Carlos).— Uruguay, 28. Las Palmas de Gran Canaria
- 1977 BARRY RODRÍGUEZ (Carlos).— Uruguay, 28. Las Palmas de Gran Canaria
- 1976 BARRY RODRÍGUEZ (Julio).— Viera y Clavijo, 19. Teléfono 24 91 89. Las Palmas de Gran Canaria
- 1975 BETANCOR PADILLA (Diego).— Cercado del Marqués. Las Cándidas, 7. La Laguna. Teléfono (922) 25 59 40
- 1978 BROCCOLI (Francesco).— Via Dante, 24. 40125 Bologna. Italia. Teléfono 343.178
- 1976 CABRERA PÉREZ (Antonio).— Canalejas, 62. Las Palmas de Gran Canaria
- 1975 CALVO PICÓ (José Luis).— Juan de Herrera, 1. Santander.
- 1977 CAMINS RIBERA (José).— Av. Conde de Vallellano, 119, 2.º. Teléfono (977) 22 04 56. Tarragona
- 1976 CARRILLO NIEVES (Antonio).— General Bravo, 42. Las Palmas de Gran Canaria
- 1975 CASTELEIRO LICETTI (Antonio).— 1.ª transversal Av. Suecia, s/n, 2.º. Los Cristianos (Tenerife) Teléfono (922) 79 03 90
- 1976 CIFUENTES AGUILAR (Lina).— Pilar, 40, 5.º C. Santa Cruz de Tenerife. Teléfono (922) 28 36 81
- 1972 CORDOVÉS PÉREZ (Luis).— Jesús y María, 25. Santa Cruz de Tenerife
- 1978 CORNEJO MARTÍN (Daniel).— Santa Clara, 11. 2.º Izda. Santa Cruz de Tenerife
- 1975 de la CRUZ RODRÍGUEZ (José Manuel).— Manuel de Ossuna, 37. La Laguna (Tenerife) Teléfono (922) 25 51 68
- 1974 CUMPLIDO FERNÁNDEZ-SALGUERO (José Angel).— Velázquez, 9. Las Palmas de Gran Canaria. Teléfono (928) 24 96 97 †
- 1975 DÍAZ SANTIAGO (Juan José).— Residencia Ntra. Sra. del Pino. Departamento de Oftalmología. Las Palmas de Gran Canaria
- 1974 DOMÍNGUEZ LLORENTE (Antonio).— Av. S. Severiano, 10. Cádiz
- 1977 DUCH BORDÁS (Francisco).— Vía Augusta, 63,2.º.— Barcelona -6 Teléfono (93) 227 28 92



- 1978 ENCINOSA LÓPEZ (José).— Avda. Rafael Gallardo, 7. Coro, Falcón. Venezuela
- 1977 ENG LEO (José).— Apartado postal 10185. Madrid
- 1974 ESCOVAR TOLOSA (Antonio).— Valois, 34. Puerto de la Cruz (Tenerife)
- 1972 ESTÉVEZ AYALA (Octavio).— Médico Estévez, 6. Guía de Gran Canaria
- 1972 FERNÁNDEZ RAMÍREZ (Octavio).— Fajardo, 1. Arrecife de Lanzarote
- 1972 FERNÁNDEZ SALMERÓN (Carmen).— Reyes Católicos, 61. Granada.
- 1972 FORNIÉS DÍAZ-SAAVEDRA (Guillermo).— General Mola, 2. Santa Cruz de Tenerife
- 1978 FREIRI PINÓN (Jesús).— Oceanía, 45. Tabaiba. Santa Cruz de Tenerife
- 1976 FRÍAS MARRERO (Eva).— Lasalle, 34, 5.º Santa Cruz de Tenerife. Teléfono (922) 22 18 14
- 1976 GARCÍA SUÁREZ (Alfonso).— Mesa y López, 17. Las Palmas de Gran Canaria
- 1977 GARCÍA-VALDECASAS SOLER (Rafael).— Cervantes, 1. Ecija (Sevilla). Teléfono (954) 83 08 47
- 1972 GÓMEZ-DE-LIAÑO GONZÁLEZ (Fabián).— Paseo de San Roque, 36. Avila. Teléfono (918) 22 40 24
- 1974 GONZÁLEZ JIMÉNEZ (Antonio).— San Agustín, 54. Icod de los Vinos (Tenerife)
- 1974 GONZÁLEZ DE LA ROSA (Manuel).— C/ Nalón, 3. Pozuelo de Alarcón (Madrid) Teléfono (91) 212 06 75
- 1974 GUTIÉRREZ GONZÁLEZ (Francisco José).— Alemania, 39. Las Palmas de Gran Canaria. Teléfono (928) 24 12 70.
- 1977 GUTIÉRREZ MACERES (Carlos).— Francisco Mariño, 3, 3.º La Coruña. Teléfono (981) 22 71 96
- 1978 HERNÁNDEZ GONZÁLEZ (Manuel).— General Franco, 57. Las Palmas de Gran Canaria
- 1978 IÑIGO del CERRO (José Luis).— Paseo de Pereda, 1. Santander
- 1978 JIMENA SÁNCHEZ (César).— Gran Capitán, 19. Córdoba.
- 1974 JURADO PÉREZ (Juan Antonio).— C/F. Bloque I. E. 180. Villar, Isla Verde. Puerto Rico
- 1972 LAVERS PÉREZ (Francisco).— Obispo Rey Redondo, 27. La Laguna
- 1976 LÓPEZ GRACIA (Matías).— Residencia Sanitaria Ntra. Sra. del Pino. Dep. de Oftalmología. Las Palmas de Gran Canaria
- 1978 LÓPEZ LUQUE (José Luis).— Ibiza, 30-2.º D, Madrid, 9
- 1974 LOSADA GARCÍA ONTIVEROS (Gonzalo).— Av. Rafael Cabrera, 4. Teléfono (928) 36 33 76. Las Palmas de Gran Canaria
- 1974 LLARENA BORGES (José Ramón).— Suárez Guerra, 61. Santa Cruz de Tenerife
- 1972 LLARENA CODESIDO (Guzmán).— San Vicente Ferrer, 81. Santa Cruz de Tenerife
- 1976 MARTÍN GONZÁLEZ (José A.).— Veremundo Perera, 16-B. Santa Cruz de Tenerife
- 1974 MARTÍN HERNÁNDEZ (Rodrigo).— Nava y Grimón, 36. La Laguna. Teléfono (922) 25 24 91

- 1976 MARTÍNEZ-BARONA GARAVITO (Fernando).— General Franco, 86. Santa Cruz de Tenerife
- 1972 MELIÁN PÉREZ-MARTÍN (José María).— 656 W. Market. Akron Ohio 44303. EE. UU.
- 1975 MÉNDEZ GONZÁLEZ (Julio).— Perdomo, 45. Las Palmas de Gran Canaria. Teléfono (928) 36 47 97
- 1972 MURUBE DEL CASTILLO (Juan).— Facultad de Medicina de Zaragoza. Departamento de Oftalmología
- 1972 OJEDA GUERRA (Antonio).— Costa y Grijalba, 5, 1.º Santa Cruz de Tenerife. Teléfono (922) 28 79 47
- 1978 PALOMAR PETIT (Fernando).— Mallorca, 314. Barcelona-9 Teléfono (93) 230 58 00
- 1975 PELÁEZ ÁLVAREZ (María Isabel).— Munguía, 9, 7.º D. Las Palmas de Gran Canaria Teléfono (928) 36 89 28
- 1977 PEREA GARCÍA (José).— Alfonso X El Sabio, 14. Toledo. Teléfono (925) 22 24 34
- 1975 PÉREZ ESPEJO (José).— Veinticinco de Julio, 11-C, 2.º Santa Cruz de Tenerife
- 1976 PÉREZ HERNÁNDEZ (Francisco).— León y Castillo, 51. Las Palmas de Gran Canaria
- 1977 PIÑERO BUSTAMANTE (Antonio).— República Argentina, 68, D, 2.º Sevilla -11. Teléfono (954) 45 66 86
- 1978 QUILES MORILLA (Antonio).— Virgen de Luján, 50, 3.º D. Sevilla
- 1974 ROBLES GARZÓN (José Francisco).— Departamento de Oftalmología. Hospital Clínico. Granada
- 1972 RODRÍGUEZ GALVÁN (Corviniano).— Av. Anaga, 43. Santa Cruz de Tenerife. Teléfono (922) 27 45 46
- 1972 RODRÍGUEZ LÓPEZ (Corviniano).— Dieciocho de Julio, 5. Santa Cruz de Tenerife. Teléfono (922) 27 83 16
- 1976 RODRÍGUEZ PÉREZ (José A.).— Callao de Lima, 7, 4.º Santa Cruz de Tenerife
- 1977 RODRÍGUEZ VIDAURRETA (Alberto).— Rua Días da Cruz, 155. Sala 512. Río de Janeiro. Brasil
- 1972 del ROSARIO CEDRÉS (David).— Marqués de Celada, 7. La Laguna. Teléfono 25 93 48
- 1978 RUIZ BARRANCO (Francisco).— Martín Villa, 9. Sevilla. Teléfono (954) 21 42 31
- 1972 RUIZ FUNES (José).— Hospital Militar. Santa Cruz de Tenerife. Teléfono (922) 27 08 52
- 1975 SALINAS LLOPIS (José Eñías).— Castaños, 1. Alicante
- 1978 SÁNCHEZ MÉNDEZ (Manuel).— Camino de la Villa, 59. La Laguna. Teléfono (922) 25 02 34
- 1976 SÁNCHEZ VELÁZQUEZ (Guillermo).— Hospital Insular Virgen de la Peña. Puerto del Rosario (Fuerteventura)
- 1975 SERRANO GARCÍA (Miguel).— General Mola, 93. Santa Cruz de Tenerife. Teléfono (922) 22 53 31
- 1972 VEGA MONROY (Francisco).— Real, 34. Santa Cruz de La Palma. Teléfono (922) 41 13 99



*Dr. José Ángel CUMPLIDO FERNÁNDEZ-SALGUERO*

La noticia inesperada de la muerte del Dr. Cumplido, 33 años lleno de fe y energía, han conmovido a todo el pueblo de Canarias y a toda la Oftalmología española. Se dirigía al Congreso Internacional de Oftalmología de Kioto, cuando en Nueva Delhi una inesperada hepatitis terminó con él, con sus ilusiones, y con las que todos cuantos le conocíamos teníamos puestas en su futuro.

Su corta vida ha sido un ejemplo de entrega a la Medicina, a esa profesión que es maravillosa cuando se ejerce como él lo hizo, es decir, uniendo el amor al enfermo en los Hospitales, con el amor a la Ciencia en el Estudio y la Investigación. Y las dos cosas las hizo José Ángel Cumplido con una ilusión y una tenacidad sin límites. Sin duda que en ello le ayudó mucho su mujer, que supo entender que su misión era encauzar y moderar aquel torrente de vitalidad... y sus 4 hijos —solo cuatro, porque aún era una familia que empezaba— que le hacían sentirse plenamente inmerso en la vida.

Sus años de formación ilusionada en Sevilla, en Madrid, en Norteamérica, en Francia, habían ido transformando lo que era una promesa en

una floreciente realidad. Su capacidad inagotable de trabajo, su entrega sin concesiones al enfermo, su imaginación siempre bullente de ideas nuevas, y su osadía y lógica quirúrgicas le habían llevado a sus pocos años a dirigir el Servicio de Oftalmología más importante de la provincia, en el que gracias a su esfuerzo se iniciaba una escuela de Oftalmología capaz de competir con las mejores del país.

Su presencia activa era habitual desde hace diez años en todos los Congresos de Oftalmología... París, Budapest, Hamburgo, Barcelona. Exportador de ideas propias, importador de ideas ajenas, serio y preciso en las salas de conferencias, jovial y alegre en los pasillos, había adquirido un prestigio que sobrepasaba nuestras fronteras.

En un mundo en el que predominan los intereses, donde el asegurarse un futuro es el condicionamiento del presente, donde la consecución del bienestar físico es casi una religión, José Angel Cumplido pasó como un ejemplo de lo contrario, de la consagración a un ideal de amor al prójimo, de la concepción del sacrificio como un deber y un entrenamiento, de la indiferencia a su propia salud, a su seguridad y a su futuro.

Tras sus agotadoras jornadas de trabajo, dedicado sin reservas a sus enfermos, volvía a su casa ya anochecido, no para descansar, sino para ordenar la experiencia de su labor del día, estudiar las novedades de la literatura científica y preparar sus trabajos profesionales. Sus comunicaciones científicas se preparaban en las noches de cada día, en las tardes de cada domingo, porque no le quedaba otro tiempo. Sabemos que más de una de las conferencias que dió invitado en nuestra Universidad de La Laguna fue pergeñada la noche antes, repasada concienzudamente y revisada hasta que el día despuntaba, con el tiempo justo para reiniciar la actividad diurna. Y aquellas noches de trabajo febril, desconocidas de todos, las seguía de una jornada laboral normal, indiferente a su propio cansancio, que ni comentaba ni tal vez percibía. Sin duda que este esfuerzo, continuamente repetido, minaba su salud. El creía que del vencer su cuerpo, nacía la fuerza de su alma, y que un alma fuerte era invencible, y seguía en la dedicación obsesiva a sus enfermos... y al final su vida se quebró, se quebró por algo que en condiciones normales no habría quizás pasado de una enfermedad sin consecuencias. Murió como el héroe de una tragedia romántica, con la espada en la mano, en la brecha, camino de un congreso al que nunca llegó, y donde iba a repartir con sus ideas y su experiencia, su simpatía y su amistad.

La Oftalmología mundial, reunida en el Congreso de Kioto, le dedicó un público pésame, a través de las sentidas palabras del Dr. Dolcet. El mundo había perdido a uno de los mejores otalmólogos españoles, y todos los que le habíamos tratado habíamos perdido al gran médico, al gran hombre, al gran amigo.

Frente a su pérdida irreparable, solo nos consuela la seguridad de que José Angel Cumplido, el Dr. Cumplido, ya habrá alcanzado el premio de su esfuerzo.

*Juan Murube del Castillo*

# EXPLORACIÓN RADIOLÓGICA DE LAS ALTERACIONES ORGÁNICAS Y FUNCIONALES DE LAS VÍAS LACRIMALES

por

Arrigo MONTANARA \*

G. C. MODUGNO \*\* y

P. CIABATTONI \*\*\*

**RESUMEN ESPAÑOL:** Los autores recuerdan la importancia que ha cobrado hoy en día la exploración radiológica conducida con técnicas sofisticadas (introducción del medio de contraste durante la obtención radiográfica, ampliación directa, sustracción de las imágenes) para la demostración del asiento y naturaleza de los procesos obstructivos de las vías lagrimales. Los autores, respaldados por una amplia casuística, ilustran las posibilidades e indicaciones de la indagación dacriocistográfica subrayando su valor especialmente en las obstrucciones funcionales parciales, que con este método de estudio se evidencian con frecuencia cada vez mayor.

**RÉSUMÉ FRANÇAIS:** L'importance de l'examen radiologique dans les altérations organiques et fonctionnelles des voies lacrimales.

Les Auteurs rappellent l'importance qu'a pris aujourd'hui l'examen radiologique réalisé à l'aide d'une technique sophistiquée (introduction du moyen de contraste durant la reprise radiographique, sériographie, agrandissement direct, soustraction d'images) pour la démonstration du siège et de la nature des procès obstructifs situés en correspondance des voies lacrimales. D'après une ample casuistique Ils illustrent enfin les possibilités et les indications de l'examen dacryocystographique en remarquant particulièrement sa valeur dans les obstructions fonctionnelles partielles qui sont rencontrées, avec ce moyen d'étude, toujours plus fréquemment.

**ENGLISH SUMMARY:** The importance of radiological research in organic and functional alterations of the lacrimal drainage apparatus.

The Authors point out the importance assumed today by radiological research executed with sophisticated technique (injection of the contrast medium during the radiological shot, seriography, x-ray magnification, subtraction) for the demonstration of seat and nature of obstructive processes situated in the canaliculus, in the lacrimal sac or in the naso-lacrimal duct.

With an escort of a wide casuistry they illustrate possibilities and indications of research particularly noticing her value in the study of functional partial ostruptions which are now encountered with increasing frequency and are responsible for many cases of unexplained epiphoras.

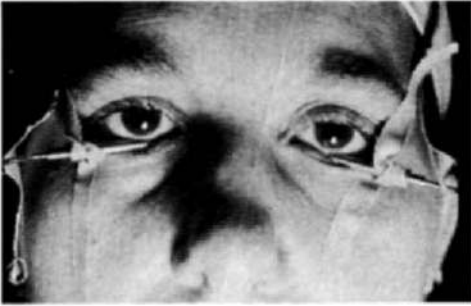

FIGURA 1

Las dos agujas de perfusión lacrimal están situadas en los canaliculos inferiores y conectadas a la jeringa a través de catéter; están sujetas a la piel de la región subpalpebral.

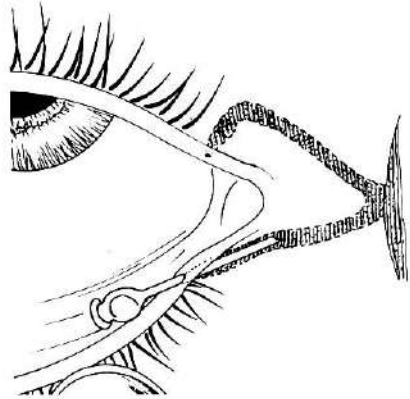


FIGURA 2

En el esquema se hace resaltar la posición en que debe hallarse el extremo de la aguja en el canaliculo inferior.

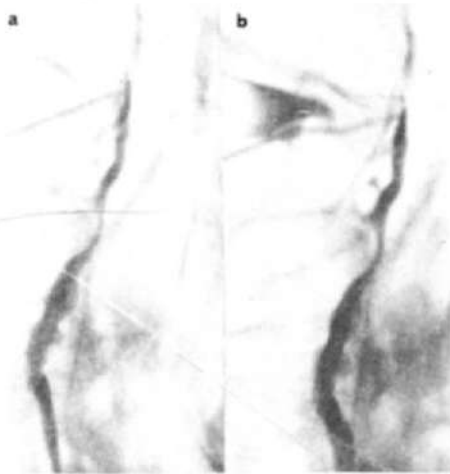


FIGURA 3

Los canaliculos no se opacifican si el extremo de la aguja se halla en el saco (A). En cambio, cuando el extremo de la aguja se halla en el tracto inicial del canaliculo inferior (posición correcta) se obtiene la representación completa de todos los canaliculos (B).

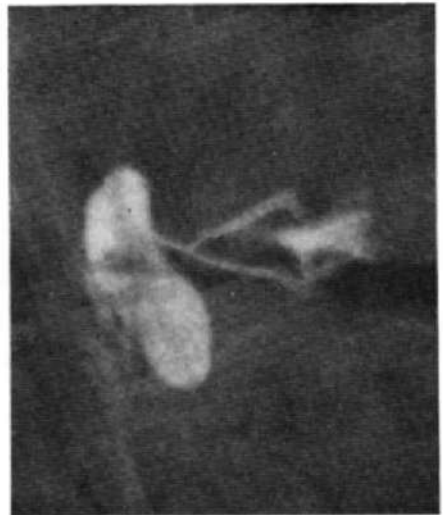


FIGURA 4

Estenosis cerrada del extremo inferior del saco lacrimal. El saco resulta claramente dilatado y por reflujo se opacifican los dos canaliculos.

La epífora es el síntoma más frecuente en patología lacrimal y puede ser atribuida, ya a un aumento de la secreción de las lágrimas por parte de la glándula lacrimal, ya a una evacuación obstaculizada. Esta, a su vez, depende de alteraciones relacionadas con los párpados (parálisis del orbicular, eversión de los puntos lacrimales) o con las vías de evacuación. En esta última eventualidad el lacrimo patológico está condicionado en la mayoría de los casos por una obstrucción adquirida a nivel de los canaliculos, del saco o del ductus lacrimonasal. La exploración radiológica, más que el lavado y que el cateterismo, cobra entonces gran valor diagnóstico porque permite reconocer no sólo la existencia, sino también el asiento exacto, la extensión, el tipo y la naturaleza de la estenosis.

Desde hace algunos años el estudio radiológico de las vías lacrimales se lleva a cabo valiéndose de una metódica particular que aprovecha los progresos técnicos encaminados al mejoramiento de la imagen radiológica, utilizándolos tanto para la formación como para la elaboración de la imagen misma. Dicha metódica se basa en lo siguiente:

1) Inyección del medio de contraste durante la obtención misma de los radiogramas, introduciendo bilateralmente el cateter de siringación.

2) Uso de la seriografía: inmedia-

tamente tras el examen directo se sacan tres radiogramas, con intervalos de pocos segundos entre uno y otro, mientras se mantiene la introducción del contraste.

3) Mancha focal de pequeñísimas dimensiones.

4) Ampliación directa.

5) Substracción final.

### TECNICA RADIOLOGICA

Antes del examen se comprime la región del saco lacrimal para vaciarlo de eventuales residuos de moco y se lava con solución fisiológica.

Después de haber instilado en el saco conjuntival unas gotas de anestético tópico se practica una dilatación del punto lacrimal escogido, por lo general el inferior, y se introduce por él la aguja de siringación. Con el fin de lograr la opacidad de los diferentes tractos de los canaliculos (inferior, superior y común) el extremo terminal de la aguja deberá penetrar solamente 2-3 mm. en el canaliculo (Figuras 1 y 2); pues si se empuja hasta el saco resulta difícil lograr una buena visualización de los canaliculos (Fig. 3). Esto se verifica por reflujo cuando existe una estenosis cerrada del saco (Fig. 4). Durante la introducción del medio de contraste (2-3 ml. de Lipiodol ultrafluido) es necesario estar atentos en no inyectar también burbujas de aire, por otra parte fácilmente reconocibles en el da-

criocistograma por sus límites nítidos (Fig. 5) y por su inconstancia en el tiempo.

La *inyección continuada* del medio de contraste durante la obtención radiográfica favorece la distensión de las paredes y permite la visualización completa de los varios tractos de las vías lacrimales (Fig. 6 A - B).

La *ampliación directa* (dos veces, en nuestros casos) aumenta el poder definidor y por tanto el contenido informativo del radiograma, aunque no siempre acrecienta la utilidad práctica diagnóstica. Por ejemplo, en lo que concierne al saco y al ductus lacrimonasal, un radiograma normal —no ampliado— efectuado con técnica perfecta y abstraído, permite una valoración plenamente satisfactoria de los segmentos lacrimales.

La *mancha focal* de pequeñas dimensiones (0,3 mm, en nuestros casos) reduce el esfumado geométrico; y los breves tiempos de exposición (nosotros usamos un tiempo de 0,16; 100 mA; 75 kV; y pantallas de refuerzo de "tierras raras") limitan el desvanecido de movimiento. Inmediatamente antes de introducir el contraste se efectúa un examen directo, indispensable para la subsiguiente substracción, y durante la inyección se inicia la obtención de los seriogramas (por lo general bastan tres) a pocos segundos uno del otro. Si existe una estrechez anatómica o funcional, se sacan radiogramas de control también a los 3,5 y 15 minutos, a fin de valorar las características del flujo y de la estasis. Las proyecciones que se demuestran de mayor utilidad son la frontooccipital en deflexión y, eventualmente, la lateral.

Las ventajas de la ampliación re-

sultan potencializadas *por la substracción* que consiente un mejor análisis de las vías lacrimales, sobre todo de los sutiles canaliculos cuyo diámetro es inferior al milímetro. De esta manera pueden obtenerse más finos detalles liberando canaliculos, saco y ductus de las estructuras óseas sobrepuestas y, en modo particular, de los tabiques etmoidales que obstaculizan el examen de alteraciones en el lumen lacrimal.

En fin, *el estudio* de las vías lacrimales *de los dos lados* —aunque no aparezca indispensable en todos los casos— se justifica bien en consideración a que no son raras las anomalías bilaterales, a menudo asintomáticas, bien por la posibilidad de obtener información de utilidad diagnóstica confrontando comparativamente el aparato lacrimal patológico con el normal contralateral. Esto vale especialmente en aquellos casos de "obstrucciones funcionales parciales".

\* \* \*

Las causas más frecuentes que llevan a realizar una exploración radiológica son las estenosis, parciales o totales, que pueden tener lugar en cualquier tramo lacrimal en dependencia de factores patogénicos diferentes: anomalías congénitas, procesos inflamatorios de la mucosa, proliferaciones endoluminales. Las retracciones cicatrizales, las alteraciones traumáticas, los cuerpos extraños y los tumores, por ser entidades más raras no se incluyen en nuestro estudio.

#### PATOLOGIA CANALICULAR a) ESTENOSIS

Las estenosis a nivel de los canaliculos son el 30 % de todas las obs-



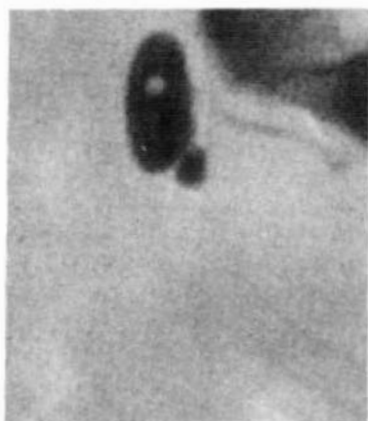


FIGURA 5

Burbuja de aire en el saco lacrimal. El origen de esta imagen lagunar es fácilmente reconocible por los márgenes nítidos y su inconstancia en el tiempo.

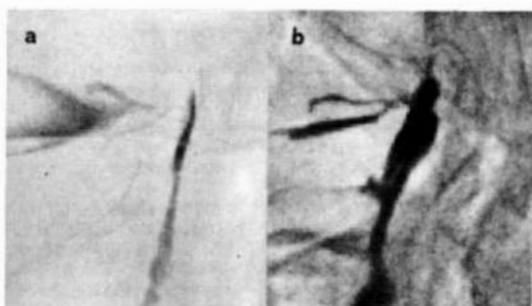


FIGURA 6

Casos normales. La introducción continuada del medio de contraste durante la obtención de los radiogramas permite la visualización completa de los varios tractos lacrimales. En A las paredes aparecen normalmente distendidas; en B están mayormente distendidas. En el saco y en el ductus, contrariamente a los canaliculos, la posibilidad de distensión parietal es relativa. El tiempo de evacuación en el individuo normal, y usando preparados liposolubles ultrafluidos, es de un minuto aproximadamente.

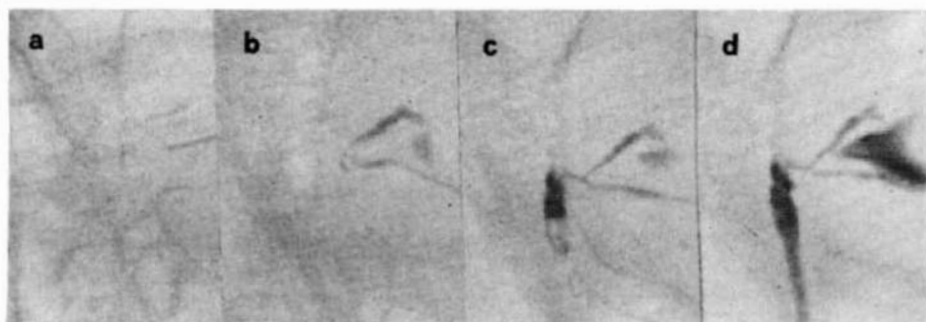


FIGURA 7

Caso normal. La introducción del medio de contraste, a través del canalículo inferior, provoca casi constantemente un reflujó parcial en el saco conjuntival a través del canalículo superior.

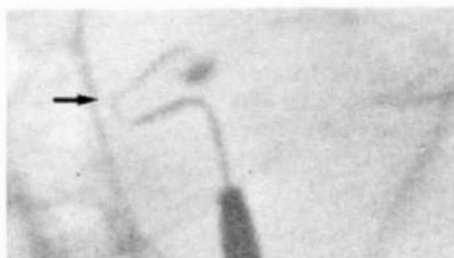

FIGURA 8

Estenosis del canalículo común. La estenosis es completa y no permite que el medio de contraste, que refluye por el canalículo superior, pase en el saco lacrimal.

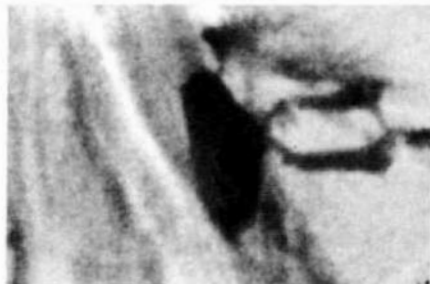

FIGURA 9

Flogosis de los canaliculos acompañada de dacriocistitis. Los canaliculos aparecen dilatados.

trucciones de vías lacrimales, y afectan especialmente al canalículo común. Si la estenosis es total, el contraste no sobrepasa el obstáculo y refluye abundantemente hacia el saco conjuntival. En tal caso es necesario interrumpir inmediatamente la introducción del contraste, pero teniendo en cuenta que también en individuos con vías lacrimales normales se presenta a menudo un reflujo parcial del medio de contraste que, introducido en el canalículo inferior, refluye por el superior al saco conjuntival (Fig. 7). Por consiguiente, la presión de la siringación debe controlarse de manera que pueda documentar sobre el tipo de estrictura, pero también permita detener la introducción del contraste apenas comience a notarse el reflujo del preparado por un canalículo. Este reflujo cobra importancia porque valoriza e influencia la elección del medio de contraste. Efectivamente, mientras que los preparados liposolubles ultrafluidos no irritan la conjuntiva, los preparados hidrosolubles pueden provocar flogosis conjuntivales, aunque moderadas y fácilmente controlables.

Si la estenosis tiene asiento en el tracto externo del *canalículo inferior* (localización rara) la inyección del medio de contraste provoca reflujo inmediato a través del mismo puntito inyectado (*mutatis mutandis* ocurre algo similar con el canalículo superior) y no hay por consiguiente opacidad del canalículo común. Este último y el saco solo podrán visualizarse introduciendo el contraste a través del otro canalículo; es decir, a través del superior si la estenosis se halla a nivel del inferior, o viceversa.

En cambio, si la estenosis afecta

el segmento interno del canalículo inferior el reflujo no es completo, y existe la posibilidad de rellenar parte del canalículo, hasta la región estenosada, demostrando el punto exacto de la obstrucción.

Cuando la estenosis tiene asiento en el *canalículo común* (eventualidad muy frecuente) se inyecta muy bien el canalículo inferior y el superior, y se opacifica también el canalículo común hasta la obstrucción (Fig. 8). No existe la posibilidad de rellenar el saco a menos que la estenosis sea parcial.

#### b) FLOGOSIS

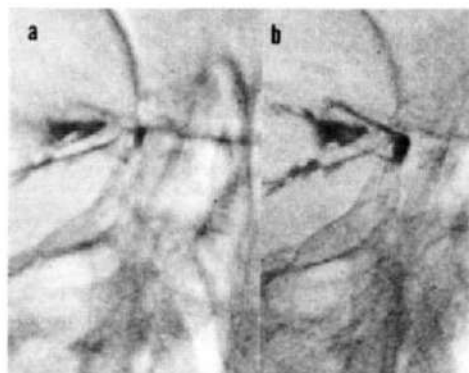
Los canalículos son asiento de fenómenos inflamatorios que pueden acompañar o preceder las estenosis y que en los estadios iniciales suelen pasar desapercibidos. La flogosis es provocada por las secreciones, a veces purulentas o caseosas, que se depositan en el interior de pequeñas cavidades pericanaliculares dando lugar a hipertrofia mucosa y ectasia parietal; en algunas condiciones particulares también pueden formarse en estas cavidades dacriolitos de carbonato o fosfato de calcio. Por último, no es raro el origen micótico de la flogosis.

La inflamación de los canalículos se manifiesta casi siempre por una imagen radiológica de dilatación (Fig. 9); por el contrario, la inflamación del saco y del ductus se caracteriza en el radiograma —como se verá más adelante— por imágenes tanto de dilatación como de retracción

#### PATOLOGÍA SACO-DUCTAL

##### a) ESTENOSIS

Las estenosis a nivel del saco y del ductus nasolagrimal son muy



FIGURAS 10-11

Estenosis del saco lagrimal; en los dos casos diferentes, la introducción gradual y continuada del medio de contraste permite la distribución del preparado en el interior del saco deformado, cuyas paredes distienden gradualmente (la parte de contraste que refluye en el saco conjuntival se absorbe con una torunda de algodón). En la Figura 11, a la izquierda, existe una estenosis completa del saco y, a la derecha, una estenosis relativa con retardado en la eliminación (más de tres minutos).

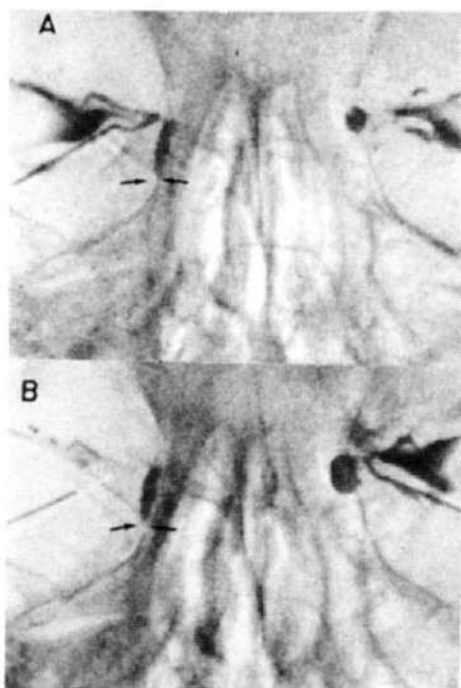
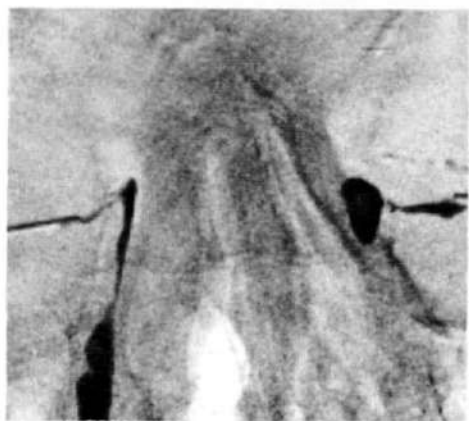


FIGURA 12

Mucocelo del saco lagrimal izquierdo; a la derecha, variante anatómica de los canaliculos (falta el canalículo común, y el superior e inferior presentan desembocadura directa en el saco).



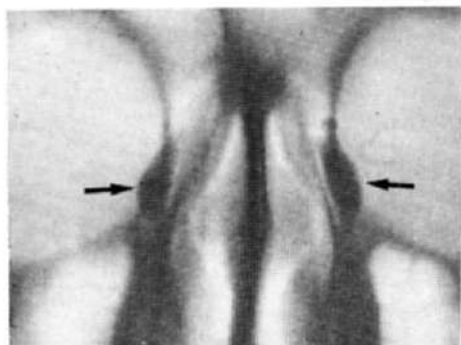


FIGURA 13

Mucocele bilateral del saco. Examen tomográfico: a la izquierda, los canaliculos son accesibles y aparecen visibles en el tomograma.

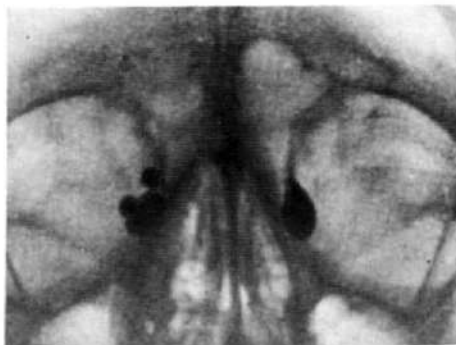


FIGURA 14

Mucocele del saco, a la izquierda; y dacriocistitis con estenosis, a la derecha.

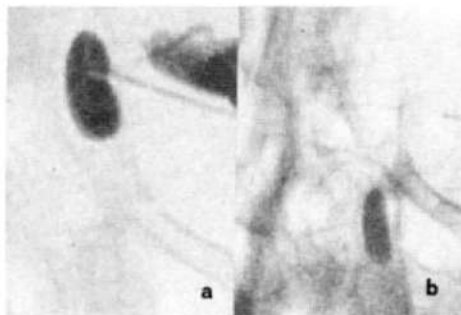


FIGURA 15

En A, estenosis del extremo inferior del saco. En B, radiografía de control después de 8 meses de la anterior: el medio de contraste permanece en una bolsa a nivel del extremo inferior del ductus. En este caso existe una doble estenosis (en los extremos superior e inferior del ductus lacrimonasal, respectivamente).

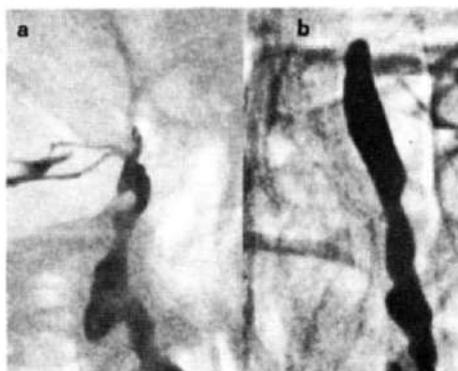


FIGURA 16

En A, flogosis del saco moderadamente dilatado; periodo inicial sin estenosis. En B, flogosis grave del saco y del ductus lacrimonasal que aparecen dilatados en su totalidad; no es posible reconocer el límite de separación entre saco y ductus.

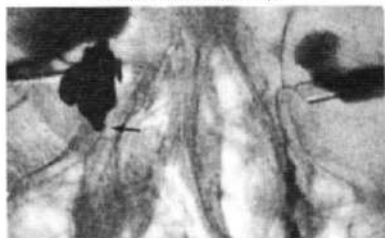

FIGURA 17

Flogosis inicial del saco izquierdo que aparece retraído y determina un reflujo en el saco conjuntival; aun forzando la introducción del medio de contraste a fin de tratar de distender las paredes del saco el aspecto radiológico no cambia. A la derecha, estenosis cerrada del saco.

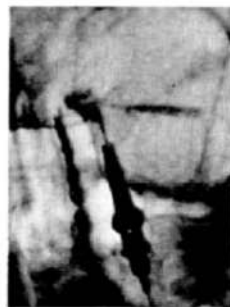

FIGURA 18

Flogosis de las vías lacrimales. Saco y ductus muestran segmentos dilatados alternados con otros restringidos (imagen "en rosario")

frecuentes, y representan casi el 70 % del total de casos de obstrucciones de vías lacrimales. Su asiento preferencial es el segmento inferior del saco, menos rico de tejido elástico. Como sucede con toda estenosis que surge en un órgano tubular, sobre ella se instaurará progresivamente una dilatación, y el aspecto radiológico del saco será diferente según las características de dicha dilatación y la coexistencia de fenómenos inflamatorios. En efecto, el saco aparecerá en el dacriocistograma variamente deformado o aumentado, asumiendo, según los casos, formas diversas, con aspecto rectangular, redondeado u ovalado.

Si los canaliculos lacrimales son permeables es posible —mediante la inyección continuada del medio de contraste y el examen seriográfico simultáneo— opacificar el saco aunque esté retraído o estenótico: En las fases iniciales el medio de contraste lo tiñe, distribuyéndose por él sin opacificarlo homogéneamente ni por entero y, a continuación, rellena todo su lumen distendiendo gradualmente las paredes (Figuras 10-11-28).

Es característico el llamado "mucocele del saco" unilateral o bilateral (Figuras 12-13); o bien monolateral, pero acompañado de dacriocistitis contralateral (Fig. 14). Resulta de la oclusión del ductus lacrimonasal por abajo y de los canaliculos por arriba, mientras continúa la secreción de una parte de la mucosa del saco; los productos de la secreción no pudiendo verterse a la cavidad nasal ni refluir al saco conjuntival determinan una dilatación progresiva de las paredes, dando así lugar a un cuadro de quiste por retención.

Las estenosis cerradas del ductus

son raras; pero a nivel de su extremo inferior pueden encontrarse obstrucciones completas (Fig. 15) o funcionales parciales (Fig. 25) en conexión con edema y flogosis de la mucosa nasal.

#### b) FLOGOSIS

En las flogosis sencillas, durante el período inicial, el saco aparece unas veces dilatado y otras retraído, contrariamente a los canaliculos que están siempre dilatados.

La *dilatación* puede ser de entidad varia y condiciona el cuadro radiológico en los casos más graves el aspecto de las vías lacrimales es el de un canal tubular rígido y dilatado en algunos (Fig. 16 a) o en todos sus tramos, sin que sea posible diferenciar la zona del saco del ductus, ni distinguir el punto de transición entre los dos (Fig. 16 b).

La *estrechez* también puede ser de grado diverso y su cuadro radiológico está caracterizado por un afilamiento de las vías lacrimales, más o menos marcado, y limitado al saco o extendido al ductus (Fig. 17).

Algunas veces cuando coexisten tramos de las vías lacrimales de calibre restringido alternados con tramos normales el cuadro radiofónico de las vías da una imagen "en rosario" (Fig. 18).

#### OBSTRUCCIONES FUNCIONALES PARCIALES

Los cuadros descritos hasta ahora son aquellos clásicos, bien reconocibles en los dacriocistogramas realizados con técnica adecuada. Pero existen otros casos de interpretación más difícil, que lindan entre formas inflamatorias y estenosis iniciales, caracterizados simplemente por di-

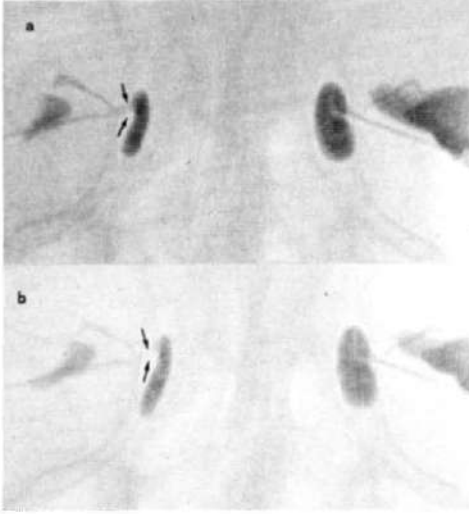


FIGURA 19

Estrictura del tramo interno del canalículo común derecho por la presencia de un repliegue mucoso; el defecto de relleno se presenta siempre en los varios seriogramas. El paso del contraste al saco lacrimal no resulta impedido; el saco es moderadamente ectásico por flogosis. A nivel del tracto inferior del saco existe otra estrechura funcional y por el análisis global de los varios seriogramas se tiene la sensación visual de cierta dificultad para la distensión de la pared del saco. El vaciamiento se ha vuelto lento (más de cinco minutos). El caso es referible a una Obstrucción Funcional Parcial.

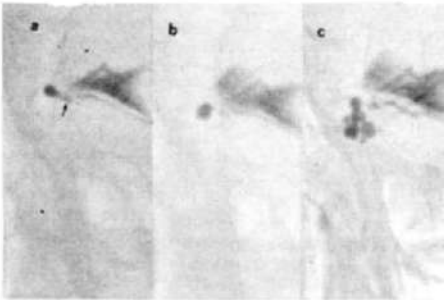


FIGURA 20

Dacriocistitis y estenosis del saco. El medio de contraste se fragmenta en pequeñas gotas; el canalículo común aparece deformado y angulado por participar en la flogosis.

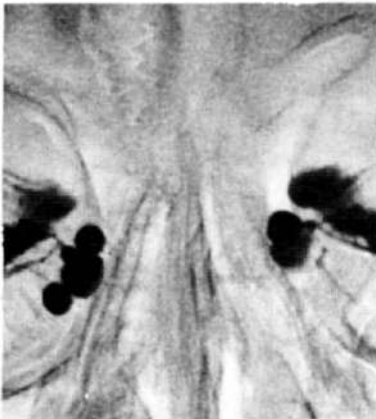

FIGURA 21

Dacriocistitis bilateral de ambos sacos, que muestran aspecto diverticular. Los canalículos están deformados y retraídos.

ficultad del flujo y consiguiente la-  
crimeo, sin verdaderas estricturas  
orgánicas. Sin embargo, no siempre  
la permeabilidad anatómica se co-  
rresponde con la funcional. La exis-  
tencia de alteraciones funcionales  
es demostrable con métodos de es-  
tudio diferentes, ya de tipo clínico  
(basados en el paso a naso-faringe  
de determinadas sustancias sápidas  
o coloreadas instiladas en el saco  
conjuntival, o en su retención a ni-  
vel de los párpados), ya de tipo ra-  
diológico. Entre estas últimas se in-  
cluye la escintigrafía con gammacá-  
mara (Hurwitz y colaboradores) que  
ofrece sobre el drenaje lacrimal ele-  
mentos de juicio de tipo cuantitati-  
vo, mediante el estudio seriado y  
comparativo de la distribución de  
un cuerpo radiactivo instilado en el  
saco conjuntival (generalmente un  
coloide de sulfuro de tecnecio 99) y  
seguido en su progresión hasta las  
fosas nasales. Con escintigrafía se  
han aclarado cuadros de epiforas  
que tenían dacriocistogramas de di-  
fícil interpretación (obstrucciones  
parciales), casos de alteraciones ca-  
naliculares (estenosis completas de  
los canaliculos), casos de oclusión  
yatrógena temporal o permanentes  
de los punta lacrimalia, casos de  
epiforas en pacientes con sistema  
excretorio aparentemente normal  
pero con reducida funcionalidad  
palpebral, casos de epiforas residua-  
les de intervenciones quirúrgicas  
precedentes, o casos de hipersecre-  
ciones lacrimales por distiroidis-  
mos.

Estas investigaciones clínicas y  
radioisotópicas son valiosas y a me-  
nudo sumamente útiles, pero re-  
quieren para su convalidación un  
examen radiológico suplementario  
con medio de contraste. Esta última  
indagación queda pues, según noso-

tros, como el principal medio diag-  
nóstico para la demostración de las  
alteraciones funcionales. En reali-  
dad, la dinámica de la evacuación  
resulta analizable aún mejor con la  
roentgencinematografía o con la  
simple observación del flujo en el  
monitor de televisión conectado con  
el amplificador electrónico de in-  
tensidad luminosa. Si faltaran estos  
aparatos, también los elementos  
proporcionados por el examen da-  
criocistográfico con ampliación y  
substracción resultan de particular  
interés diagnóstico para el estudio  
funcional de las vías lacrimales.

#### a) ESTUDIO DE LOS CANALICULOS

Las obstrucciones parciales fun-  
cionales a nivel de los canaliculos  
se deben a menudo a la presencia de  
una membrana o pseudomembrana  
mucosa que restringe sin obstruir  
el lumen; el presentarse de la mem-  
brana, a su vez, está en relación  
con una dacriocistitis coexistente y  
su asiento, en las dos terceras par-  
tes de los casos, se encuentra en la  
parte medial del canaliculo común  
(Fig. 19) contiguo a la mucosa del  
saco. Este último puede o no apare-  
cer dilatado por la dacriocistitis; si  
la flogosis es crónica, el medio de  
contraste resulta irregularmente re-  
partido en el interior del saco y con  
aspectos pseudodiverticulares. Tam-  
bién pueden distribuirse en gotitas  
que permanecen separadas largo  
tiempo unas de otras, como "granos  
de uva" (Fig. 20). Esto se debe a  
la simulación de falsas bolsas poli-  
císticas a causa de la falta de misci-  
bilidad del aceite yodado con las lá-  
grimas en el interior del saco infla-  
mado (Fig. 21), deformado además  
por la presencia de bridas y plicas



FIGURA 22

Estenosis cerrada del segmento externo del canalículo común. No se consigue que el contraste pase al saco. Los canalículos están dilatados por reflujo.

FIGURA 23

Malformación etmoidonasal izquierda con célula etmoidal anormal y deformación de los turbinados. Las vías lacrimales de este lado están desplazadas lateralmente y muestran asimetría del eje con respecto al lado derecho. Existe una moderada dilatación del saco y ductus con flujo lento (más de cinco minutos). Caso de Obstrucción Funcional Parcial en individuo anciano con retinopatía pigmentaria.

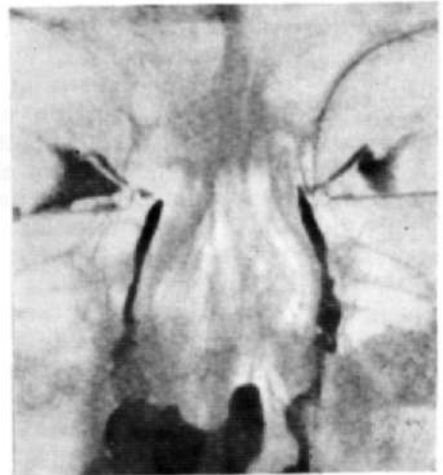
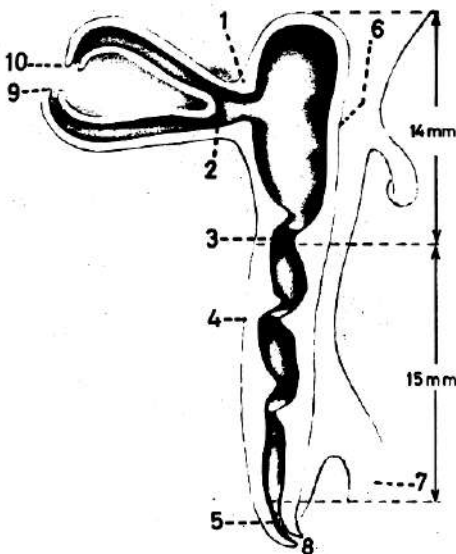


FIGURA 24

Distribución de las variadas formaciones semilvulares (en realidad se trata de engrosamientos de la mucosa) descritas en las vías lacrimales. 1 - válvula de Rosenmüller; 2 - seno de Meier; 3 - válvula de Béraud-Krause; 4 - válvula de Taillefer; 5 - válvula de Hasner-Cruveilhier-Bianchi; 6 - inserción del ligamento palpebral; 7 - cornete inferior; 8 - orificio inferior del ductus lacrimonasal; 9 - válvula de Foltz; 10 - válvula de Bochdalek.





adherenciales, y con frecuencia relleno de secreción mucosa o purulenta. El canalículo común se afecta en estos casos por la flogosis y presenta algunas veces pliegues unci-formes o angulados, constantemente presentes en nuestros seriogramas (Figuras 20 y 21).

En estos casos, la introducción del medio de contraste provoca un abundante reflujo a través del canalículo superior, y se obtiene una opacidad incompleta del canalículo común y un pasaje reducido del preparado yodado al saco. En estos casos de estrecheces canaliculares resulta de importancia particular, efectuar la inyección del contraste a baja presión y realizar una seriografía con sustracción. Keast-Butler, Lloys y Welham han comprobado que en las estenosis del canalículo común la estrictura pasa inobservada en el 40 % de los casos si el examen se practica sin sustracción.

No es raro, además, que la estrictura del canalículo común se acompañe con otras estricturas parciales situadas en tramos inferiores de las vías lacrimales Fig. 19 c).

Cuando el repliegue mucoso está situado en el tramo lateral del *canalículo común* es por lo general más extenso y no se acompaña de dacriocistitis. El saco tiene entonces un calibre normal, pues no está inflamado, pero debido a la estenosis completa del canalículo común, solo puede opacificarse mediante punción transparietal. En efecto, si se introduce el medio de contraste a través de un canalículo, refluye por el otro al saco conjuntival (Fig. 22).

Únicamente el análisis comparativo de los diversos seriogramas

substraídos permite dar un juicio exacto sobre la existencia y asiento de la estenosis correspondiente. De esto dependerá la elección del tratamiento médico o quirúrgico que se efectuará a continuación: intervención de los canalículos, canalículo-dacriostomía, dacriocistorrinostomía

#### b) ESTUDIO DEL SACO Y DUCTO LACRIMONASAL

La formación de obstrucciones parciales funcionales a nivel del saco y ducto lacrimonasal puede resultar favorecida por la existencia de malformaciones o simples variantes anatómicas de las estructuras óseas del unguis, de las células etmoidales (algunas veces existen células anormales interpuestas entre fosa lacrimal y huesos nasales) o de los turbinados nasales (Fig. 23). Pero la causa más frecuente es la flogosis de la mucosa lacrimal o nasal (a veces unida a coexistentes etmoiditis o sinusitis) o bien una simple hipertrofia mucosa de origen alérgico (lacrimeo estacional). Si el ostium lacrimale queda afectado, a nivel de la válvula de Hasner (formada por un pliegue de la mucosa en el tracto de paso entre ductus nasal y meato nasal), puede producirse una oclusión temporal. Cabe recordar que la mucosa que recubre el saco y el ductus lacrimonasal puede presentar pliegues y estrecheces del lumen lacrimal, variamente descritos por los Autores que han dado su nombre por epónimo, a estas diferentes formaciones simivalvulares (Fig. 24); en realidad, no se trata nada más que de espesamientos mucosos, ya que ni las preparaciones anatómicas ni los estudios radiológicos han confirmado la presencia de verdaderas válvulas.

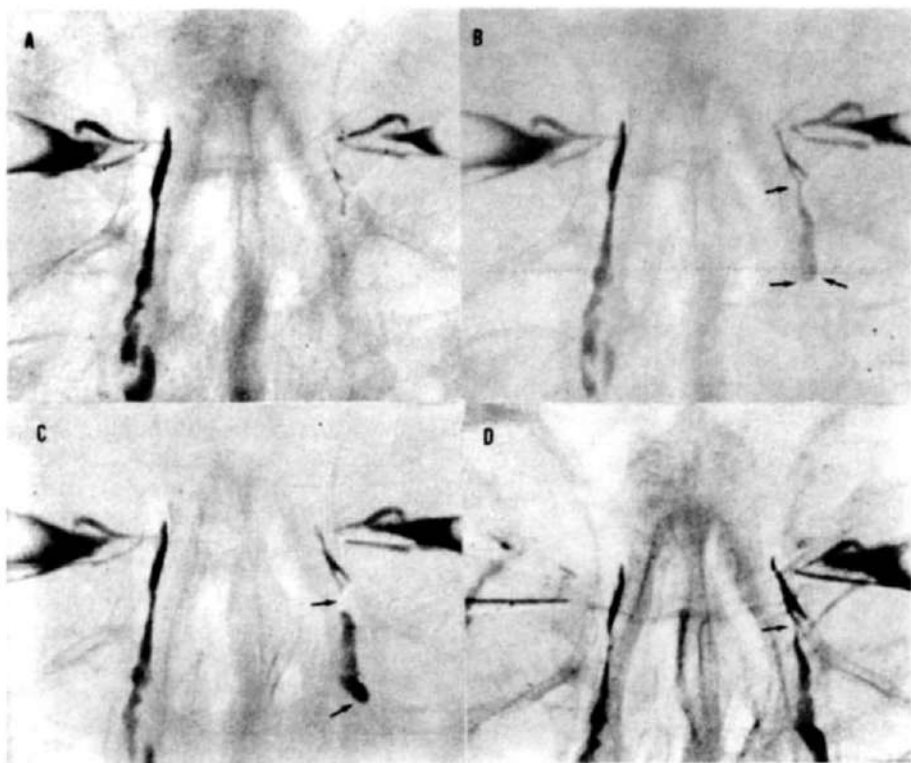


FIGURA 25

Caso de obstrucción parcial funcional. A la izquierda el saco aparece con el eje desviado y angulado (compárese con el lado sano contralateral). El medio de contraste se detiene durante más de dos minutos a nivel del tracto inferior del saco y, a continuación, a nivel del tracto inferior del ductus. Solamente en el radiograma de control obtenido después de más de cinco minutos se comprueba su paso a la fosa nasal.

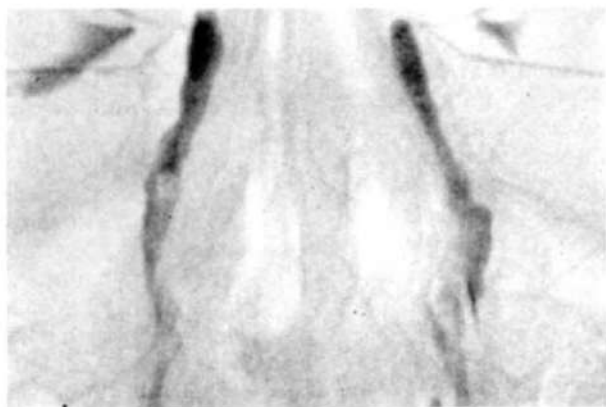


FIGURA 26

Obstrucción Funcional Parcial del extremo inferior del ductus que está dilatado por los dos lados. La velocidad del flujo ha disminuido considerablemente (más de cinco minutos).

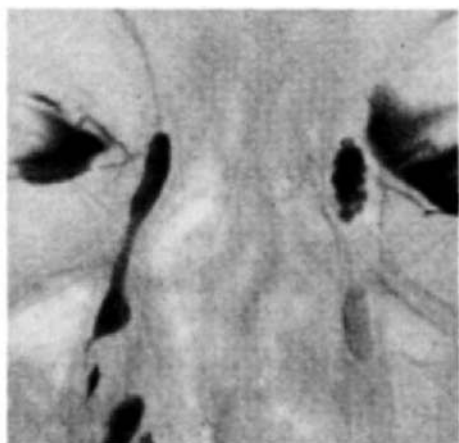

FIGURA 27

Obstrucción funcional parcial derecha y dacriocistitis con estenosis izquierda.

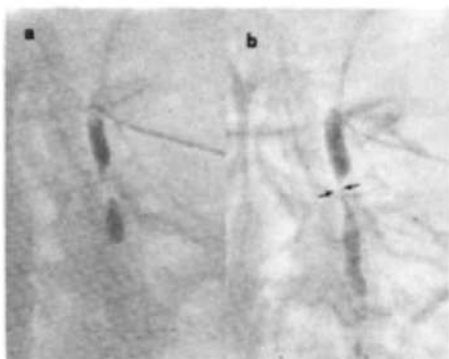

FIGURA 28

Otro caso de Obstrucción Funcional Parcial. El saco aparece poco dilatado y la evacuación lenta. La zona de transición entre saco y ductus nunca resulta opacificada en los diferentes seriogramas.

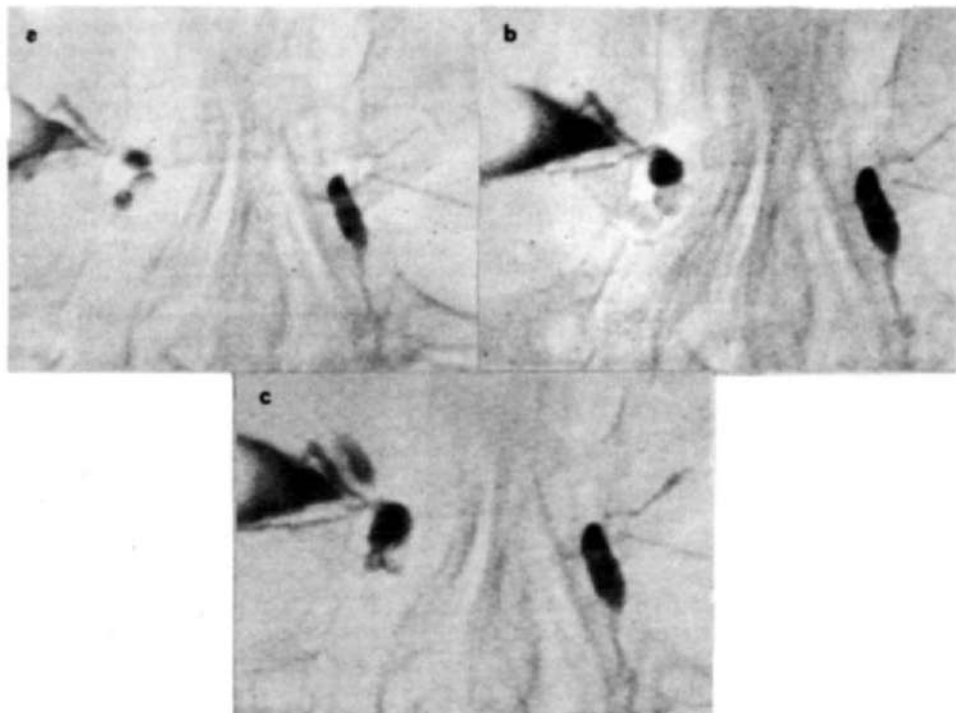


FIGURA 29

Dilatación relativa del saco izquierdo con evacuación retardada (más de tres minutos). La existencia de la obstrucción funcional también resulta documentada por la desproporción entre los diámetros de las paredes del saco y las del ductus. A la derecha, estenosis del saco que se distiende progresivamente durante la introducción del contraste.

El saco lacrimal, en estos casos de oclusiones parciales funcionales no aparece ectásico en los diversos seriogramas. Sus diferentes aspectos radiológicos son diferentes y pueden ser esquematizados como sigue:

1) El saco no está ectásico sino solo algo deformado, desviado de su posición normal, o levemente angulado (Fig. 25). La asimetría puede constatarse por la confrontación comparativa con el lado sano;

2) El medio de contraste se detiene durante unos minutos a un determinado nivel (Figuras 26 y 27) o a varios niveles (Fig. 25); o bien "salta" un cierto tracto lacrimal (Fig. 28) que no aparece, por lo tanto, opacificado en los seriogramas;

3) El saco muestra una dilatación más bien modesta y que por sí sola carece de valor patológico, pero analizando atentamente el calibre de los segmentos lacrimales se nota que existe una evidente desproporción entre el diámetro del saco y el del ductus (Fig. 29) sin que se modifique el cuadro en los varios seriogramas. Las obstrucciones parciales funcionales existentes en un lado se acompañan con una frecuencia significativa de estenosis, totales o parciales del saco contralateral: y esto se comprende fácilmente si se considera la frecuente génesis malformativa de dichas alteraciones.

Es necesario también subrayar la importancia que cobra en las obstrucciones parciales funcionales el tiempo en que se lleva a cabo el paso del contraste. En el individuo normal, un medio de contraste yodado liposoluble ultrafluido abandona las vías lacrimales en menos de un

minuto y, con los preparados hidrosolubles, el tiempo de evacuación es aún más corto, del orden de decenas de segundos. Por esta razón solamente la seriografía con radiogramas de control cada 3-5 minutos y, según el caso, aún menos, permite valorar con seguridad el tiempo y las modalidades del flujo; y, asimismo, dar valor al cuadro semiológico y, en conclusión, autoriza la diagnosis de "obstrucción funcional parcial".

Podemos afirmar en conclusión que mientras en las obstrucciones completas el examen radiológico presenta la ventaja —respecto al lavado y al cateterismo lacrimal— de demostrar el asiento exacto de la estenosis, además de otras eventuales alteraciones coexistentes (ramificaciones, obstrucciones múltiples localizadas en otros tractos lacrimales), en las obstrucciones parciales funcionales la exploración radiológica asume un papel aún de mayor importancia porque constituye el único medio que permite el diagnóstico. En efecto, los otros procedimientos dan, en la mayoría de los casos, resultados negativos. En cambio, en los dacriocistogramas seriados se observa una deformación del saco, estrictura relativa, retardo en el tiempo de evacuación, desproporción de los diámetros, y/o ausencia de opacidad segmentaria y a través de la valoración global del cuadro es posible formular el diagnóstico exacto.

El conocimiento de estos cuadros radiológicos —que se van encontrando cada vez con mayor frecuencia a medida que aumenta nuestra experiencia y la casuística sobre el tema— puede aclarar muchos casos de epíforas no encuadrados antes en

## EXPLORACION RADIOLOGICA DE LAS ALTERACIONES ORGANICAS Y FUNCIONALES

su efectiva entidad ya que el examen radiológico simple resultaba negativo. Será conveniente, por lo tanto, que se tengan muy en cuenta estas obstrucciones parciales funcionales y sean mejor conocidas por el radiólogo, el oculista y el otólogo; al primero, compete llegar al diagnóstico exacto valiéndose de todas

las técnicas y métodos de estudio que el caso especial requerirá; mientras que a los clínicos les corresponde la elección del tipo de tratamiento (no raramente hemos descubierto un origen elergotóxico de la obstrucción funcional) más adecuado para resolver o controlar la sintomatología.

## BIBLIOGRAFIA

AAKHUS, T., BERGAUST, B.: "Dacryocystography in obstruction of the lacrimal passages". *Acta Radiologica* 8:369 (1969)

AGUILAR BARTOLOMÉ, J. M.: "Oftalmo-radiología normal y patológica". Ponencia oficial de L Congreso de la Sociedad Española de Oftalmología. Madrid (sept. 1972)

AUBARET, M.: "Emploi de la radiographie dans la séméiologie des voies lacrymales". *Bull. Soc. Franc. Ophtalm.* 28, 124 (1911)

BUSSE, H., MULLER, K. M.: "Zur Entstehung der idiopathischen Dakryostenose". *Klin. Mbl. Augenheilk.* 170, 627 (1977)

CAMPBELL, D. M.; CARTER, J. M. & DOUB, H. P.: "Roentgen ray studies of the nasolacrimal passageways". *A. M. A. Arch. Opth.* 51:462 (1922)

CAMPBELL, W.: "The radiology of the lacrimal system". *Brit. J. Radiol.* 37:1 (1964)

BOLLACK, J.: "Sur l'exploration radiographique des voies lacrimales". *Ann d'Ocul.* 161:321 (1924)

CIABATTONI, P.; MISSIROLI, A. & MONTANARA, A.: "Lo studio morfologico e funzionale delle vie lacrimali. Attuali tecniche radiologiche". *Boll. Ocul.* 55:15 (1976)

CIABATTONI, P. & MONTANARA, A.: "L'indagine radiologica delle vie lacrimali (studio dei canalicoli)". *La Radiol. Medica en curso de imprenta.*

DEMAREST, B. H. & MILDER, B.: "Dacryocystography. II The pathologic lacrimal apparatus" *A. M. A. Arch. Opth.* 54:410 (1955)

EWING, A. E.: "Roentgen ray demonstration of the lacrimal abscess cavity". *Am. J. Opth.* 24:1 (1909)

GULLOTTA, U. von & DENFFER, H.

von: "Die dacryocystographie" *Fortschr Roentgenstr.* 124:379 (1976)

HURWITZ, J. J.; MAISEY, M. N. & WELHAM, R. A. N.: "Quantitative lacrimal scintillography. I Method physiological application. II Lacrimal pathology". *Brit. J. Opth.* 59:308 y 313 (1975)

IBA, G. B. & HANAFEE, W. N.: "Distension dacryocystography. Radiology". 90:1020 (1968)

JONES, B. R.: "The surgical cure of obstruction in the common lacrimal canaliculus". *Trans. Opth. Soc. U. K.* 80:343 (1960)

KEAST-BUTLER, J.; LLOYD, G. A. S. & WELHAM, R. A. N.: "Analysis of intubation macrodacryocystography with surgical correlations. *Trans. Opth. Soc. U. K.* 93:593 (1973)

LLOYD, G. A. S.; JONES, B. R. & WELHAM, R. A. N.: "Intubation macrodacryocystography". *Brit. J. Opth.* 56, 600 (1972)

LLOYD, G. A. S. & WELHAM, R. A. N.: "Subtraction macrodacryocystography". *Brit. J. Radiol.* 47, 379 (1974)

LLOYD, G. A. S.: "Radiology in the orbit". Ed. W. B. Saunders. Londres - Filadelfia - Toronto (1975)

MONTANARA A., MISSIROLI A.: "Attuali possibilità dell'indagine radiologica nello studio delle vie lacrimali. *Boll. Ocul.* 54:49 (1975)

MONTANARA, A.: "Elementi di Radiodiagnostica Oftalmologica". Ed. Minerva Medica. Torino (1976)

MONTANARA, A. & CIABATTONI, P.: "Stenoses and partial functional obstructions of the lacrimal drainage apparatus". *Brit. J. Radiol.* en curso de imprenta.

MURUBE DEL CASTILLO, J.: "Test for spontaneous canalicular functioning". *Australian J. Opth.* 1:61 (1973)

PÉREZ MOREIRAS, J. V.; SUÁREZ QUIÁN, L.; LADO MARTÍNEZ, J. & CAMPOS GARCÍA, S.: "Aportación al estudio de la patología de la vía lacrimonasal. Consideraciones sobre la dacriocistografía". Arch. Soc. Españ. Oftal. (en prensa)

RODRIGUEZ, H. P. & KITTLESON,

A. C.: "Distension dacryocystography. Radiology". **109**:317 (1973)

RYCROFT, B. W.: "Observations on corneo-plastic surgery". Proceed. Royal Soc. Med. **53**:303 (1960)

WELHAM, R. A. N.: "Canalicular obstruction and the Lester-Jones tube". Trans. Ophth. Soc. U. K. **93**:623 (1973)

- Jefe del Departamento de Radiología de la Clínica Oftalmológica de la Universidad de Roma.
- Miembro de la Clínica Oftalmológica de la Universidad de Roma.
- Miembro de la Cátedra de Radiología de la Facultad de Bandeirante de Medicina. Bragança. Estado de São Paulo. Brasil.

## ESTUDIO COMPARATIVO DE LA FIJACIÓN EN ADAPTACIÓN FOTÓPICA Y MESÓPICA

por

Manuel GONZÁLEZ de la ROSA



*RESUMEN ESPAÑOL:* Mediante perimetrías estáticas, se estudiaron 20 ojos en adaptación fotópica y otros 20 en mesópica. Se utilizaron estímulos blancos y monocromáticos de 656 y 450 nm. Partiendo del aspecto de las perimetrías y de las variaciones encontradas en la localización de los puntos de máxima y mínima sensibilidad, se trató de valorar y comparar el grado de fijación de los pacientes.

*RÉSUMÉ FRANÇAISE:* On a étudié avec des périmétries statiques 20 yeux en adaptation photopique et 20 yeux en adaptation mesopique. On employa des stimuli blancs et monochromatiques de 656 et 450 nm. Selon le profil des périmétries et les variations trouvées dans la localisation des points de sensibilités maximales et minimales nous avons essayé de valorer et comparer le degré de fixation.

*ENGLISH SUMMARY:* We studied 20 eyes in photopic adaptation, and another 20 in mesopic, on which we performed static perimetries. We used white monochromic stimuli with wave lengths of 656 and 450 nm.

Evaluation and comparison of the grade of fixation patients perform, was done taking in consideration the morphology of the perimetries and localization of maximal and minimal points of sensorial capacity.



## INTRODUCCION

Aunque la adaptación mesópica había sido ya definida a finales del pasado siglo (ver revisión histórica de JAYLE et al., 1950), no es hasta después de la aparición de los perímetros de cúpula y conseguida una iluminación homogénea de sus superficies cuando comienzan a realizarse estudios campimétricos en condiciones precisas de adaptación. Así JAYLE (1958) introdujo la adaptación mesópica para el estudio de lo que denominaba "isópteras equivalentes de adaptación" con su Explorador Universal del Sentido Luminoso.

La adaptación mesópica está situada entre el umbral terminal de la visión fotópica y el comienzo de la adaptación escotópica, es decir, en la zona donde se efectúa el relevo de función entre conos y bastones.

SÉDAN et al. (1961) la sitúa entre las 4'5 y las 6 U. L. psb., MEUR (1978) entre 3-9 y 0'001-0'003 asb. y LE GRAND la define como una zona en la que el sistema diurno de conos interviene en un 60 % y el nocturno de bastones lo hace en un 40 %.

La utilización de este tipo de adaptación permite el estudio simultáneo de la función de los receptores diurnos y nocturnos y, según

JAYLE (1972) se consigue con ella una mayor precisión en la detección de los escotomas y mejor estabilidad de los resultados con el tiempo.

Defendida por numerosos autores, ha sido sin embargo criticada por otros muchos. Veamos algunos de sus argumentos:

1.º.— Las fluctuaciones fisiológicas de los umbrales son mayores que en adaptación fotópica.

2.º.— Los umbrales diferenciales respecto al fondo son también mayores. Aunque el umbral absoluto es menor, no por ello el estudio en mesópica es más sensible. En perimetría el parámetro de mayor interés es el umbral diferencial (AULHORN, 1972).

4.º.— Los movimientos fisiológicos de fijación, el micronistagmus y las sacudidas normales de la mirada se incrementan (PÉREZ-LLORCA RODRIGO, 1975).

JAYLE (1972) combate estas críticas argumentando que:

1.º.— En un estudio personal demostró que la dispersión de los umbrales en adaptación mesópica es menor que en fotópica y solo ligeramente mayor que en escotópica.

2.º.— Que aumenten los umbrales diferenciales muestra-fondo no significa que la exploración sea menos sensible. La sensibilidad de la

----- fotópica  
 ————— mesópica

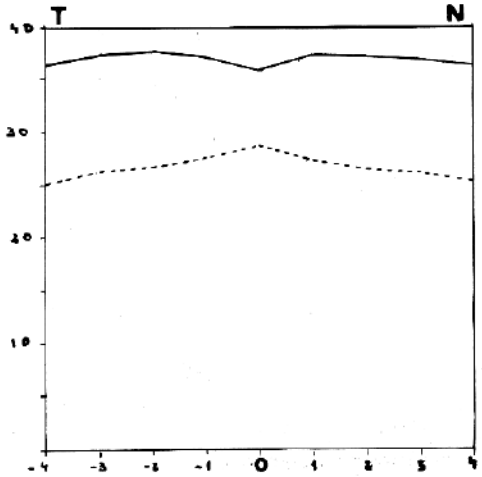


TABLA I.— Perimetrías estáticas con estímulo blanco.

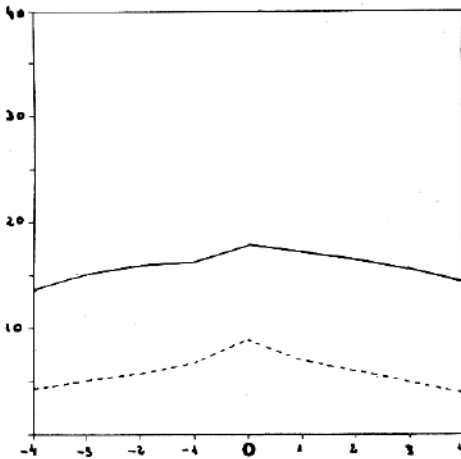


TABLA II.— Perimetrías estáticas con estímulo rojo de 656 nm.

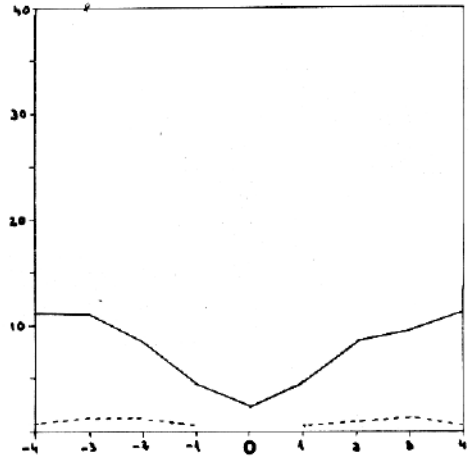


TABLA III.— Perimetrías estáticas con estímulo azul de 450 nm.

ESTUDIO COMPARATIVO DE LA FIJACION EN ADAPTACION FOTOPICA Y MESOPICA

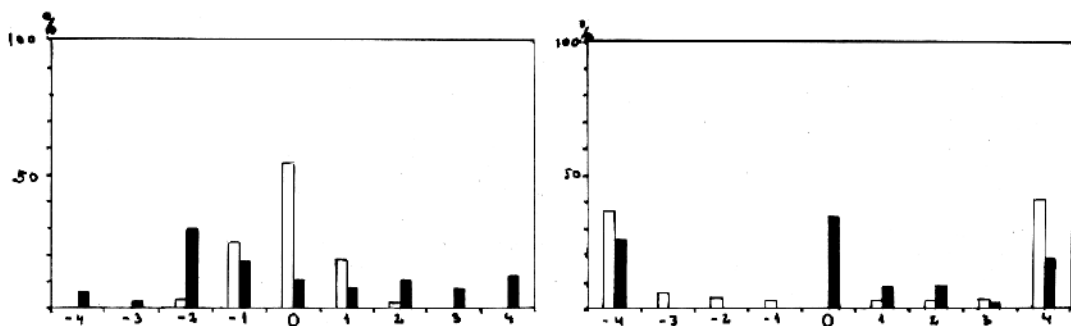


TABLA IV.— Estímulo blanco. Localización porcentual de los puntos de máxima (izda.) y mínima (dcha.) sensibilidad. En blanco: adaptación fotópica. En negro: adaptación mesópica.

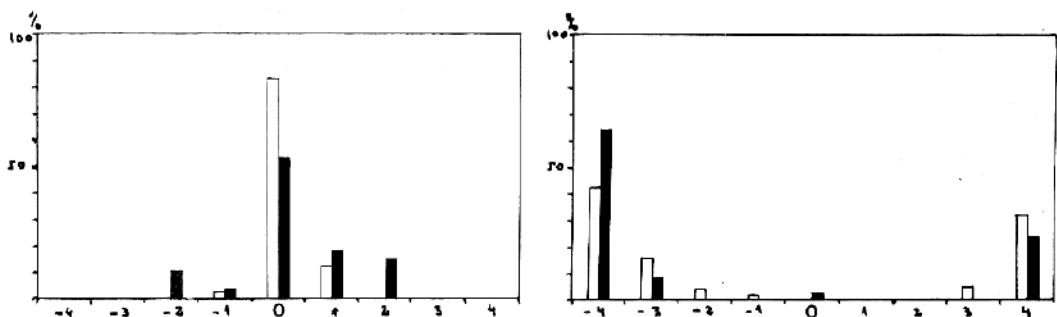


TABLA V.— Idem con estímulo rojo de 656 nm.

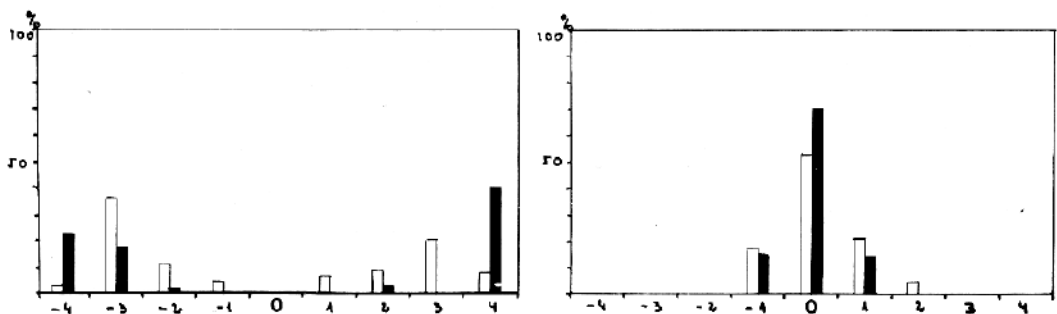


TABLA VI.— Idem con estímulo azul de 450 nm.

exploración depende sobre todo del umbral absoluto que en este caso disminuye.

3.º.— El escotoma central no constituye ningún problema. Es suficiente definirlo con precisión para ver donde se produce la ruptura entre fisiología y patología.

4.º.— La imposibilidad de controlar la fijación es un falso problema que nunca ha sido demostrado en fisiología para los estudios practicados en luminancias bajas.

Dejemos a un lado la discusión de las tres primeras cuestiones y centrémonos en la última; en condiciones perimétricas es fácil deducir la estabilidad de la fijación central de una perimetría estática realizada con estímulo blanco y en adaptación fotópica, pues encontraremos en el punto 0 la máxima sensibilidad (TABLA I). Sin embargo la meseta central de una perimetría en adaptación mesópica pudiera ser compatible con una fluctuación de la fijación.

#### MATERIAL Y METODO

Nosotros hemos tratado de deducir la estabilidad de la fijación en condiciones mesópicas por un método indirecto. Con el perimetro de Tubinga, utilizando puntos de fijación de 10 minutos angulares de tamaño y 100 asb. de densidad luminosa, estudiamos los umbrales centrales en los 1, 2, 3, y 4 grados nasales y temporales del meridiano 0—180º, con índices de examen de 7 minutos angulares de tamaño, blancos y monocromáticos de 656 y 450 nm. de longitud de onda, expuestos durante un segundo siguiendo una

escala logarítmica creciente de intensidades.

Realizamos el estudio en 40 ojos; 20 en adaptación fotópica de 10 asb. y 20 en adaptación mesópica de 0'1 asb. En todos los casos se trató de pacientes de buen nivel cultural, sin patología ocular, tricromatas normales y de edades comprendidas entre los 18 y los 32 años.

Tanto en adaptación fotópica como en mesópica, la zona de máxima sensibilidad para el rojo está situada en la foveola (TABLA II), quizás por encontrarse a su nivel la máxima concentración de conos para este color. Para el azul también es constante en ambos casos la presencia de un escotoma central (TABLA III) que refleja la tritanopía de la foveola.

Nosotros hemos intentado definir la calidad de la fijación observando el número de casos en los que los valores máximos o mínimos de umbral estaban centrados en el punto 0 de nuestras perimetrías o desplazados fuera de él.

Si uno solo de los 9 puntos estudiados presentaba la máxima o mínima sensibilidad, se le asignó una puntuación de la unidad. Cuando existían varios puntos (n) con el mismo umbral, a cada uno se le asignó una puntuación correspondiente a la enésima fracción de la unidad.

#### RESULTADOS

En el caso de las perimetrías realizadas con estímulo blanco (TABLA IV) el punto de máxima sensibilidad en fotópica no se aleja nunca más de dos grados del punto campimétrico 0 y el de mínima sensibilidad en ningún caso aparece en

este punto, alcanzando su máxima frecuencia en el 4.º grado nasal o temporal.

Con el mismo tipo de estímulo, en adaptación mesópica, la concentración de los puntos de máxima y mínima sensibilidad presenta una distribución que en principio nos parecerá anárquica. Pero hemos de tener en cuenta que el trazado perimétrico en estas condiciones (TABLA I) no presenta el aspecto de una montaña de pico central y pendientes ascendentes como en fotópica, sino el de una meseta con una ligera depresión central.

En las perimetrías realizadas con estímulo rojo de 656 nm. (TABLA V) las diferencias son menores. En adaptación fotópica el punto de máxima sensibilidad no se aleja más de un grado del punto 0, y en mesópica no más de 2 grados. El estudio de los puntos de mínima sensibilidad no demuestra notables diferencias entre uno y otro caso.

Observamos ahora las perimetrías realizadas con estímulo rojo (TABLA II). Ambas presentan el aspecto de una montaña con pico central pero las pendientes de sus laderas son ligeramente más pronunciadas en el caso de la adaptación fotópica. Esta es sin duda la causa de que los puntos de máxima sensibilidad se encuentren ligeramente más agrupados junto al punto 0 que en adaptación mesópica.

En las perimetrías realizadas con estímulo azul de 450 nm. (TABLA VI) el fenómeno se invierte. En adaptación fotópica el punto de mínima sensibilidad puede situarse a dos grados del punto 0, mientras que en mesópica no se aleja más de

uno. Los puntos de máxima sensibilidad pueden encontrarse, en fotópica, a partir del primer grado, mientras que en mesópica lo hacen a partir del segundo, concentrándose en zonas más periféricas que en fotópica.

Si observamos las perimetrías correspondientes (TABLA III) encontraremos que las pendientes del escotoma central para el azul son muy pronunciadas en adaptación mesópica, mientras que en fotópica se obtiene un trazado en meseta.

#### DISCUSION Y CONCLUSIONES

Pudiera pensarse que la presencia de un escotoma relativo central, en adaptación mesópica, condiciona un defecto en la fijación similar al de la visión escotópica. Sin embargo las diferencias entre ambas situaciones son notables dado que en condiciones mesópicas no puede hablarse de una afunción de los conos foveales. No hay razón para suponer que en una retina adaptada a luminancias mesópicas, un punto de fijación con una densidad luminosa equivalente a niveles fotópicos no sea observado y fijado por la fovea, al igual que sería un error suponer que en adaptación escotópica no puede distinguirse el color de un punto luminoso de intensidad suficiente como para excitar a los conos.

El que en los estudios perimétricos, las zonas de máxima sensibilidad no se encuentren siempre sobre los puntos que teóricamente les correspondería, ha de atribuirse a ligeros defectos, inevitables, de atención por parte del explorador o del paciente, aunque cabría también pensar en pequeñas variantes de la

fisiología o simplemente a variaciones condicionadas por el "nivel de ruido retiniano y cerebral".

A partir del estudio de casos aislados no es posible por tanto, sacar conclusiones. Sin embargo el análisis y comparación de grupos homogéneos de pacientes sí puede resultar concluyente y, en nuestro caso, creemos poder afirmar que de existir diferencias en cuanto a la capacidad de fijación en adaptación fotópica o mesópica, estas diferencias son mínimas y sin interés desde el punto de vista de la práctica perimétrica.

#### BIBLIOGRAFIA

AULHORN, E.— Discusión al trabajo de JAYLE, G. E. (1972)

JAYLE, G. E. & OURGAUD, A. G.— "La vision nocturne et ses troubles". Masson, Paris, 1950. Rapport présenté

a la Société Française d'Ophthalmologie le 26 juillet 1950.

JAYLE, G. E.— 1958. Citado por PÉREZ-LLORCA RODRIGO, (1975).

JAYLE, G. E.— "La périmétrie mésopique exacte" *Berichte der Deutschen Ophthalmologische Ges.* 71: 491-495

LE GRAND, I. Citado por PÉREZ-LLORCA RODRIGO (1975).

MEUR, G.— "Les caractères des déficits périmétriques dans les affections rétiniennes" *Journal Français d'Ophthalmologie* 1:163-169 (1978).

PÉREZ-LLORCA RODRIGO, J.— "Campo Visual" Gráficas del Exportador, Jerez de la Frontera, 1975. Ponencia Oficial del LIII Congreso de la Sociedad Española de Oftalmología (1975).

SÉDAN, J. & FARNARIER, G.— "Techniques modernes d'investigation en Ophthalmologie". Masson, Paris (1961)

## UN CASO DE SÍNDROME DE STURGE Y WEBER



por  
Agustín MARTÍN GONZÁLEZ \* y  
Augusto ABREU REYES \*\*



*RESUMEN ESPAÑOL:* Se presenta un caso de síndrome de Sturge-Weber con angioma de seno maxilar contralateral.

*RÉSUMÉ FRANÇAIS:* Les auteurs présentent une maladie de Sturge-Weber, avec angiome de sinus maxilaris contre-latéral.

*ENGLISH SUMMARY:* The authors present a Sturge-Weber Syndrome with contralateral angioma of the maxilar sinus.

La combinación de nevus flammeus de la cara y glaucoma se conoce desde 1860 cuando Schirmer describió por primera vez la asociación de ambas manifestaciones. En 1879 Sturge observó un caso acompañado de convulsiones y dedujo que también tenía angioma cerebral. Esta hipótesis es confirmada por Kalisher en 1897 que descubre un angioma meníngeo recubriendo el hemisferio cerebral izquierdo en un niño que presentaba desde el nacimiento angioma de la cara y crisis epilépticas.

Duk y Vallond (1910, 1912,) llaman la atención sobre calcificaciones cerebrales en estos enfermos, extremo que confirma Weber en 1929 y que Krabbe en 1934 verifica anatómicamente, correspondiendo a depósitos de calcio en el cortex de las circunvoluciones cerebrales subyacentes al angioma meníngeo.

En 1921 van der Hoeve introduce el término "facomatosis" donde queda agrupada la enfermedad de Sturge-Weber. La facomatosis agrupa un cierto número de entidades que tienen estrechas relaciones anatomoclínicas. En general heredo-familiares, se caracterizan por la presencia de anomalías congénitas del desarrollo que interesan principalmente formaciones de origen neuroectodérmico y los elementos vasculares de estas formaciones.

Es clásico agrupar dentro de las facomatosis cuatro síndromes individualizados dos a dos:

- 1) Los de predominio neuro-glioblástico
  - a) Neurofibromatosis de von Recklinghausen
  - b) Esclerosis tuberosa de Bourneville
- 2) Los de predominio angiomatoso
  - a) Enfermedad de Sturge-Weber
  - b) Enfermedad de von Hippel-Lindau

En su forma completa, la enfermedad de Sturge-Weber asocia tres manifestaciones de las facomatosis de forma homolateral:

Cutáneas: Angioma cutáneo facial  
Neurológicas: Angioma meníngeo  
Oculares: Angioma coroideo y glaucoma.

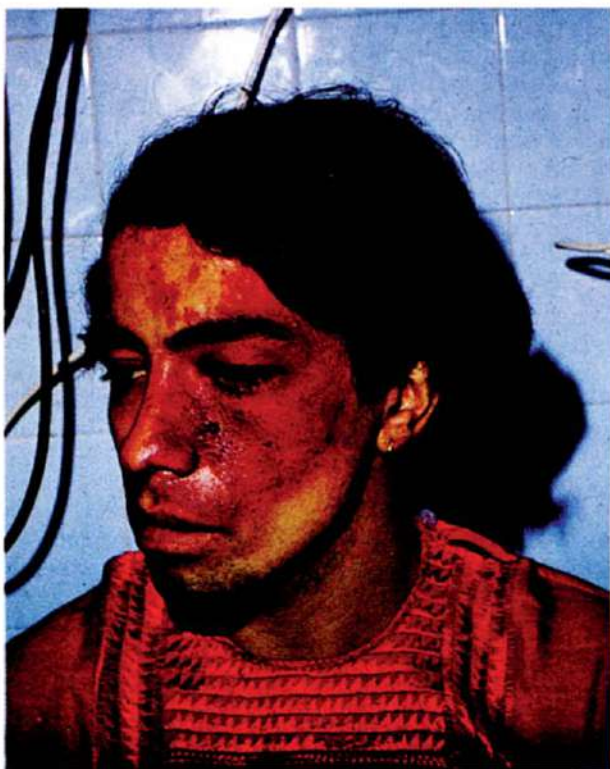Esta forma completa no suele ser hereditaria, aunque a veces entre los familiares se describen manifestaciones de la enfermedad. Existen cierto número de formas de transición y otras abortivas o frustradas. El angioma meníngeo puede estar latente desde el punto de vista funcional y sólo exámenes paraclínicos completos permiten excluir —sin certitud—, en ausencia de examen anatómico, la participación nerviosa. También existen formas bisintomáticas: Oculo-cutáneas (sin trastornos neurológicos detectables) o neuro-cutáneas (sin participación ocular), pero no han sido descritas formas sin angioma facial.

#### NUESTRA APORTACION

Estudiamos un paciente de 25



UN CASO DE SINDROME DE STURGE Y WEBER



El angioma facial se sitúa en el territorio de la primera y segunda rama del trigémino

años de edad que acude a consulta porque hace tres semanas, y al cerrar casualmente el ojo derecho notó pérdida de agudeza visual en el ojo izquierdo.

En sus antecedentes familiares consta que el padre padece crisis epilépticas y un angioma en la parte posterior del cuello; una hermana del padre un angioma en la espalda y el abuelo paterno un angioma que no precisa.

Hace doce años fue intervenido quirúrgicamente de angioma en la cavidad bucal, en mucosa gingival de maxilar superior izquierdo; hace ocho años de angiomatosis sangrante en la frente; y hace seis debió ser reintervenido en maxilar superior izquierdo, recibiendo radioterapia posteriormente.

Le hacemos exploración clínica que muestra las 3 manifestaciones propias de un síndrome de Sturge-Weber:

1) Manifestaciones cutáneo-mucosas: Presenta un angioma cutáneo facial congénito, plano, rojo-violáceo, con aspecto verrugoso en algunas zonas, que blanquea a la presión. Ocupa la hemicara izquierda aproximadamente en el territorio del trigémino (rama oftálmica y maxilar, no la mandibular), interesando además la mucosa gingival del maxilar superior izquierdo, y no pasando la línea media (Fig. 1). No se ha extendido en superficie, aunque sí se ha hipertrofiado en las zonas verrugosas donde ha sido intervenido quirúrgicamente. Diagnóstico anatomopatológico: Angioma.

2) Manifestaciones oculares: Agudeza visual: En el ojo derecho 0'8 y en el izquierdo 0'4. Con corrección óptica en el ojo derecho mejora a la unidad y en el ojo izquierdo no mejora. Motilidad intrínseca y extrínseca normales. Polo anterior: A gonioscopia se encuentra un ángulo cerrado con abundantes plexos vasculares dilatados y ramificados. En conjuntiva se encuentran abundantes vasos tortuosos y dilatados. Tonometría de aplanación: de pie, 20 mm Hg; acostado, 30 mm Hg. Fondo de ojo: Excavación glaucomatosa de la papila. Campo visual: Límites periféricos absolutos normales e Isópteras retraídas con escalón nasal de Rönne.

3) Manifestaciones neuro-psíquicas: Ausencia de crisis epilépticas. No existen signos neurológicos deficitarios. El electroencefalograma ofrece un trazado anormal por disfunción paroxística focal de larvada intensidad actual, con predominio en las áreas temporales izquierdas. Ausencia de trastornos psíquicos. El estudio radiográfico muestra ausencia de calcificaciones cerebrales. Radiografía: normalidad del esqueleto craneano y un seno maxilar derecho ocupado. Angiogramografía cerebral: El estudio dinámico realizado en proyección anterior muestra un acúmulo de actividad patológica a nivel del seno maxilar derecho: Gammagrafía secuencial: El estudio estático realizado en proyección anterior y ambas laterales muestra un acúmulo de actividad patológica a nivel del seno maxilar, compatible con un angioma.

UN CASO DE SINDROME DE STURGE Y WEBER

*BIBLIOGRAFIA*

CORBÍN, B. & CASTELLANOS, M. (1944). Rev. Med.-quir. de Oriente 5:234

ESTELLER LUENGO, J. & GONZÁLEZ REY, J. (1945). Actas dermo-sif 38:825

LEOZ de la FUENTE, G. (1962).

Arch. Soc. Oftal. Hisp.-Amer. 22:1

RUIZ BARRANCO, F. (1965). Arch. Soc. Oftal. Hisp.-Amer. 25:158

STURGE (1879). Trans. Clin. Soc. 12:162

WEBER, F. P. (1929). Proc. Roy. Soc. Med. (Sect. Neurol.) 22:25

\* y \*\* Médicos Residentes de la Residencia Sanitaria Ntra. Sra. de Candelaria. Jefe del Departamento de Oftalmología: Dr. Antonio OJEDA GUERRA

## EPITELIOMA INTRAEPITELIAL DE CÓRNEA (ENFERMEDAD DE BOWEN)



por  
Augusto ABREU REYES \* y  
Agustín MARTÍN GONZÁLEZ \*\*



*RESUMEN ESPAÑOL:* Los autores presentan un caso de epiteloma intraepitelial enfermedad de Bowen) de córnea, de clínica y evolución atípicas.

*RÉSUMÉ FRANÇAIS:* Les auteurs offrent un cas d'épithéliome intra-épithelial de la cornée de clinique et évolution distinctif.

*ENGLISH SUMMARY:* The authors present a case of intraepithelial carcinoma (Bowen's illness) of the cornea with atypical clinic and evolution.

## INTRODUCCION

Esta entidad nosológica fue descrita primeramente por Bowen (1912), y bien estudiada después por Darier. En un principio solo se describió en la piel, hasta que en 1942 McGavie, presentó 5 casos en conjuntiva ocular. Es enfermedad poco frecuente. Aparece en adultos de edad madura (60 años) y nunca en niños. Su sitio de elección es el limbo corneal, desde donde se extiende a la córnea. Se presenta como una difusa y suave masa elevada, rojiza, algunas veces de aspecto gelatinoso o granular, considerablemente vascularizada. Su malignización es rara.

Histológicamente se caracteriza por una acantosis del epitelio, discreta papilomatosis, pérdida parcial de la estratificación normal, mitosis en todos los niveles celulares, anisocariosis, núcleos hiperromáticos y capa basal intacta.

## NUESTRO CASO

El caso que presentamos se trata de una mujer de 28 años de edad, soltera, que trabaja en la agricultura. No tiene antecedentes familiares de interés. En cuanto a los antecedentes personales, llama la atención el hecho de que desde hace 7 años cualquier contusión le produce hematomas, y que heridas sin importancia se le convierten en úlceras importantes.

Desde hace tres años nota lo que denomina una "piel crecida", de color blanco, en la conjuntiva nasal del ojo derecho, que crece hacia la córnea.

En la exploración se encuentra motilidad ocular intrínseca y extrínseca normales. Queratometría del ojo derecho impracticable, mostrando la del ojo izquierdo 0'5 dioptrías de astigmatismo regular. Agudeza visual con corrección de 0'6 en ojo derecho y de 0'15 en ojo izquierdo. Fondo de ojo derecho normal, y de ojo izquierdo con pérdida de brillo macular y nevus en la parte superior del meridiano vertical. En polo anterior de ojo derecho hay una pequeña masa límbica que invade ligeramente la córnea.

Como diagnóstico de presunción se pensó en un carcinoma "in situ" en ojo derecho, y una degeneración macular en ojo izquierdo. En la exploración analítica llama la atención una leucopenia (2.800) con eosinofilia, (73 %). Hay quistes de lamblías en heces.

La enferma es citada para seguir su exploración, pero por razones socio-económicas extramédicas no vuelve hasta los 17 meses, encontrándose que la córnea está totalmente ocupada, con una importante vascularización conjuntival que nutre la lesión corneal (Fig. 1).

En la exploración encontramos una agudeza visual de solo percepción luminosa en ojo derecho y de

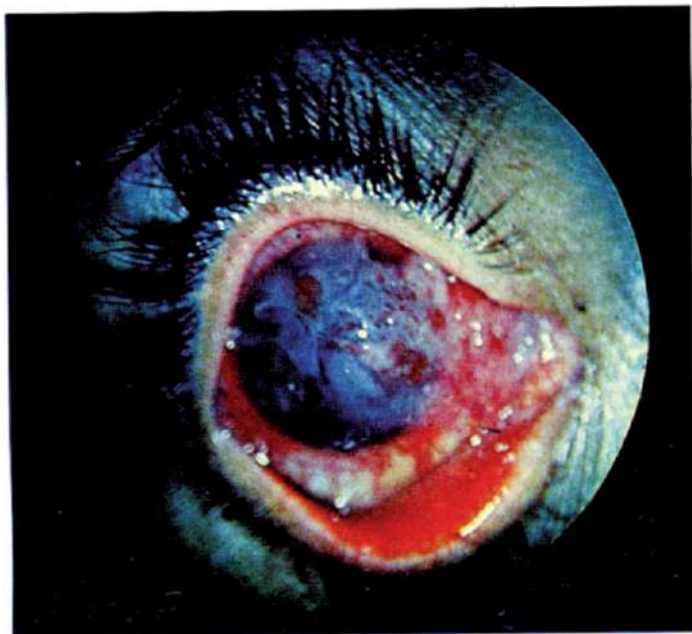


FIGURA 1

Invasión total de la córnea y conjuntiva por la neoformación.

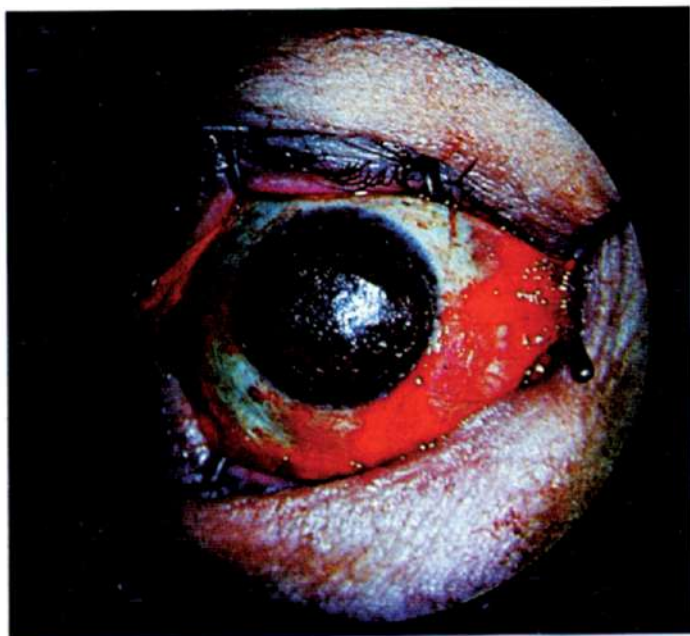

FIGURA 2

Aspecto tras practicarse una queratectomía laminar y perillimbotomía.

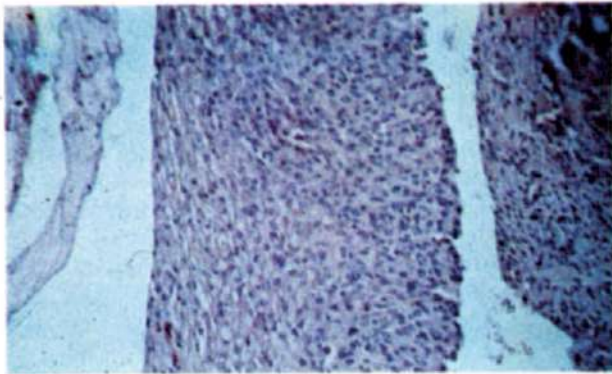


FIGURA 3

Estudio anatomopatológico: Liger papilomatosis, acantosis del epitello, pérdida de la estratificación normal, mitosis en todos los niveles celulares, anisocariosis, núcleos hiper cromáticos y capa basal intacta.

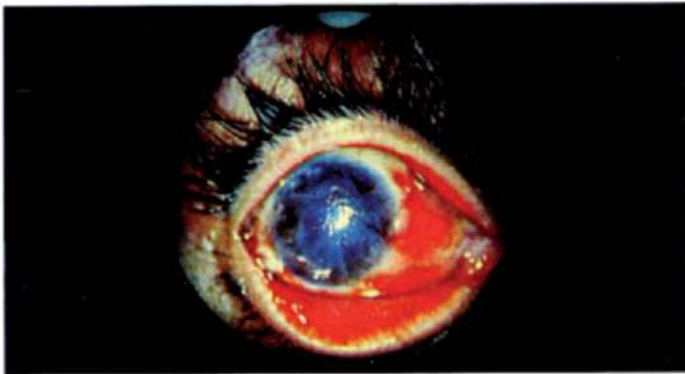

FIGURA 4

A los pocos días de la intervención ya se insinúa la formación de un leucoma y neovascularización.

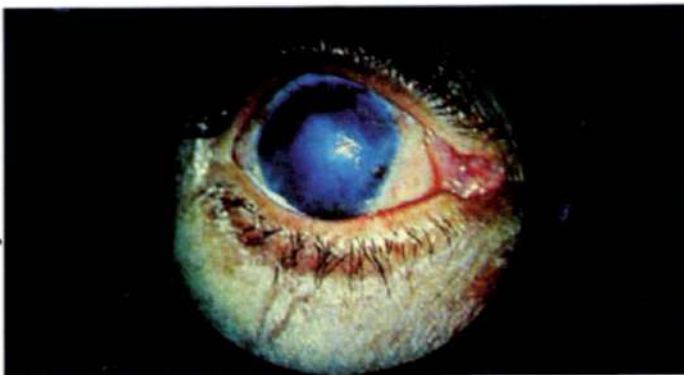

FIGURA 5

A los dos meses de la intervención se aprecia una vascularización corneal superficial importante, con opacificación central.

0'15 en ojo izquierdo. En la analítica es de resaltar la existencia de una leucopenia (2.400) con eosinofilia (35 %) y plaquetopenia (210.000) En la punción esternal se encuentra que el 40 al 45 % de la hematopoyesis medular es de eosinófilos. Gammagrafía ósea negativa.

Se opera a la enferma practicándosele bajo microscopio una queratsectomía laminar superficial y una sindectomía que abarca desde el limbo hasta la inserción de los rectos. La esclerótica queda limpia (Fig. 2)

El estudio histopatológico muestra una ligera papilomatosis, acantosis del epitelio, pérdida de la estratificación normal, mitosis en todos los niveles celulares, anisocariosis, núcleos hiper cromáticos, y capa basal intacta (Fig. 3).

A los tres días de la intervención aparece edema y nebulosidad de córnea, con un inicio de neovascularización (Fig. 4). Se añade al tratamiento general (antibióticos y antiinflamatorios) corticoides y T.E.M. (trietilnmelamina) de forma tópica, aclarándose inicialmente la córnea, para aparecer finalmente un leucoma central a las pocas semanas, según se ve en la figura 5.

#### DISCUSION

La enfermedad de Bowen, puede presentar una morfología clínica

polimorfa que plantea problemas de diagnóstico. Este caso es el primero que tenemos en nuestro Servicio en una paciente joven (28 años), con invasión masiva de córnea, y con una evolución clínica distinta a la reseñada en la bibliografía y en nuestra experiencia.

Dadas las formas múltiples de manifestarse esta enfermedad, somos de la opinión de que el diagnóstico final de la enfermedad de Bowen viene dado por el estudio anatómo-patológico.

Posiblemente la evolución atípica de nuestro caso esté en relación con la discrasia sanguínea de la paciente.

#### BIBLIOGRAFIA

CASANOVAS CARNICER, J. & MASCARÓ, J. M.: "Tumores del aparato visual". Barcelona (1966)

JORDANO PÉREZ, J.; GALERA DAVIDSON, H.; ABU YAGHI, E. N. & CARRERAS MATAS, B.: "Enfermedad de Bowen en el epitelio corneal". Arch. Soc. Españ. Oftal. **34**:723-730 (1974)

OFFRET, G.; DHERMY, P.; BRINI, A. & BEC, P.: "Anatomie pathologique de l'oeil et de ses anexes". Masson. París (1974)

RUIZ - CONSTANTINO BURGOS, J.; GARCÍA SÁNCHEZ, J. & SALADO MARÍN, F.: "Enfermedad de Bowen". Arch. Soc. Españ. Oftal. **35**:1031 (1975)

\* y \*\* Médicos Residentes de la Residencia Sanitaria Ntra. Sra. de Candelaria. Jefe del Departamento: Dr. Antonio OJEDA GUERRA



## LÁGRIMAS DE SANGRE

### A propósito de un curioso tumor benigno de párpado

por  
Gonzalo LOSADA GARCÍA-ONTIVEROS



*RESUMEN ESPAÑOL:* Se describe un caso clínico en el que un tumor del párpado de tipo mixto granuloma-angioma, fué detectado por la aparición de sangre en las lágrimas.

*RÉSUMÉ FRANÇAIS:* On décrit ici un cas clinique dont il fut découvert un tumeur de paupière du type "granuloma-angioma", a cause du sang dans les larmes.

*ENGLISH SUMMARY:* It is described here a clinical case where an eyelid tumour of the type "granuloma-angioma" was found out because of blood in tears.

Existen en los párpados un gran número de tejidos bien diferenciados, conjuntivales, epiteliales, fibrosos, musculares, nerviosos, glándulas diversas, vasos sanguíneos y linfáticos, etc... que pueden dar lugar al desarrollo de muy variados tipos de tumores. En ocasiones, alguno de ellos nos plantea problemas diagnósticos y otras veces sus características poco comunes llaman nuestra atención, induciéndonos al repaso de este interesante capítulo de nuestra especialidad.

Así sucedió con un caso que tuve ocasión de examinar hace poco tiempo. Se trataba de una niña de 12 años que concurría a la consulta por irritación conjuntival y frecuente lagrimeo del ojo izquierdo. Días antes al secarse con el pañuelo había observado "sangre en las lágrimas".

A simple vista el ojo no denotaba nada especial, salvo irritación conjuntival en el ángulo interno. Al evertir el párpado pude observar la aparición de una formación tumoral pediculada, del tamaño de una almendra, y formada por varios nódulos bien redondeados, de color rojo-vinoso a rojo-azulado de tipo angiomatoso (ver fig. 1)

Esta formación se hallaba alojada en el fórnix superior, y colocada allí pasaba totalmente desapercibida al examen externo de los párpados, pese a su volumen.

Alrededor de su pedículo, en la

conjuntiva palpebral, se veían las típicas papilas planas de aspecto de pavimento, de una conjuntivitis primaverál discreta.

El diagnóstico diferencial se planteaba entre un granuloma conjuntivo-palpebral y un angioma.

*EL GRANULOMA* es un tumor benigno de origen conjuntivo, que se desarrolla a partir de una herida o trauma repetido de una zona de la conjuntiva palpebral o de los fondos de saco (a veces por intervenciones repetidas de chalazión, por ejemplo). En ocasiones se desarrolla alrededor de un cuerpo extraño enclavado.

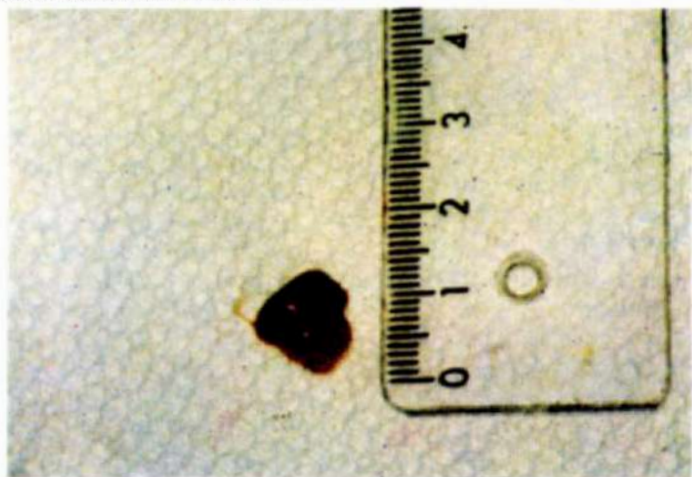
Suele tener forma de un nódulo rosado, blando, liso y pediculado, a veces muy vascularizado y que sangra fácilmente, dando lugar eventualmente a las "LAGRIMAS DE SANGRE". El granuloma no es muy raro y la anatomía patológica lo muestra constituido por tejido conjuntivo denso con vasos de neoformación.

Sobre el granuloma experimental son particularmente interesantes los ya clásicos estudios de CARMI, que inyectó sustancias vegetales y minerales en condiciones de asepsia, en la conjuntiva de conejos. Se observa en esos animales una reacción conjuntival que es particularmente activa para las sustancias vegetales, con infiltración celular y dilatación linfática y vascular. Se

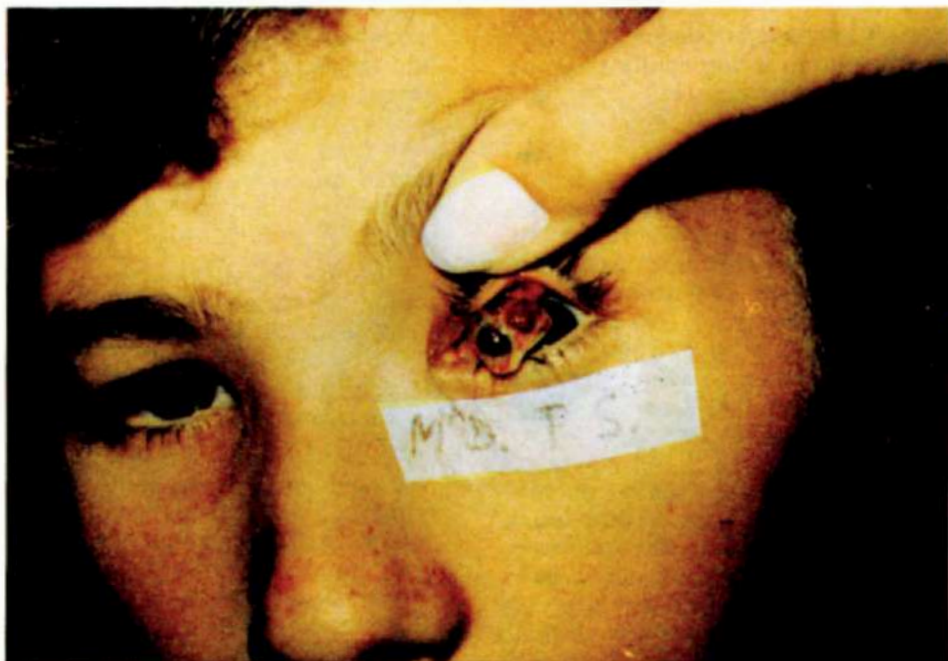

FIGURA 1

Se observa el tumor, adherido al borde posterior del tarso del párpado superior, en su parte media. Se distinguen claramente los nódulos esféricos de distintos tamaños y características, pues unos son más oscuros y están cubiertos por una cápsula, y otros no. También se aprecia su borde inferior, blanquecino y más consistente, el corto pedículo y el gran tamaño, pues el tumor alcanzaba 15 mm. desde su pedículo al vértice inferior que se vé en la foto.



El tumor extirpado. Parece algo retraído por su escasa consistencia.

va produciendo alrededor del cuerpo extraño un tejido conjuntivo que se hace poco a poco más denso que a las 2 semanas va englobando el cuerpo extraño, y a la tercera semana ya lo tiene encapsulado. A expensas de la cápsula el granuloma sigue creciendo aún hasta la 6.<sup>a</sup> semana. La reacción fuera de la cápsula es casi nula, y dentro de ella la proliferación celular logra a veces disgregar el cuerpo extraño. Según Carmi la analogía entre el granuloma experimental y el que se observa en la clínica es completa.

*EL ANGIOMA* palpebral es considerado por algunos autores más que como un tumor, como un defecto del desarrollo local del aparato vascular, por irritación en la etapa fetal de los mamelones que formarán los párpados. La gran mayoría de los angiomas son congénitos, y tienen predilección por el ojo izquierdo y el párpado superior. Ofrecen dos formas clínicas: la teleangiectasia (angioma plano) y la hemangiomatosis cavernosa (angioma tuberoso).

El angioma plano se presenta como una mancha de color rojo vivo o rojo oscuro, que empalidece por compresión. Está formado por capilares dilatados, sus contornos son netos y la superficie es lisa.

El angioma tuberoso lo forman espacios vasculares dilatados y anastomosados en forma anárquica,

con todas las características del tejido eréctil, y efectivamente su consistencia es esponjosa y suelen aumentar mucho su tamaño cuando el niño llora. Se localizan en el tejido celular subcutáneo, no se adhiere a la piel y a diferencia del plano tiene una cápsula fibrosa.

Decidida la extirpación de este tumor, se realizó mediante electrocoagulación en la base del pedículo a ras de la conjuntiva circundante. El pedículo era ovalado y de 4 mm. en su diámetro más largo.

Al tacto estaba formado por varios nódulos esféricos muy blandos, separados entre sí por finas bandas de un tejido blanquecino y fibroso, que también formaba el borde inferior que resultaba la parte más dura del tumor. De los nódulos algunos estaban recubiertos por una cápsula y otros no (Figs. 1 y 2).

La pieza fué remitida al anatomopatólogo, y su informe fue el siguiente:

*"EXAMEN MICROSCOPICO: Revestimiento epitelial característico, sin atipias y subyacente conjuntivo denso rico en células propias, con infiltrado inflamatorio a base de linfocitos, células redondas, polinucleares neutrófilos y eosinófilos e infinidad de luces vasculares de calibre capilar, viéndose algunas aljumas o yemas de nueva formación. DIAGNOSTICO: angioma capilar reactivo".*

*BIBLIOGRAFIA*

AXENFELD T. & PAU, H.: "Tratado y atlas de Oftalmología", Ed. Paz Montalvo, Madrid, 1976.

CASANOVAS CARNICER, J. & VILANOVA, J.: "Dermato-Oftalmología". Ed. Alhacén, Barcelona, 1967.

GONZÁLEZ VANRELL, F.: "Enfer-

medades de los párpados", Salvat, Barcelona, 1948.

KORTING, G. W.: "Dermatología Oftalmológica", Ed. Científico Médica, Barcelona 1970.

TUOVINEN, E.: "Mélanome malin pédonculé de la conjonctive avec larmes de sang", Acta Ophthalmologica 40: 149-152 (1962)

# RELACIÓN ENTRE EL GRADO DE RETINOPATÍA DIABÉTICA Y LA SECRECIÓN HIPOFISARIA DE HORMONA DEL CRECIMIENTO POR ESTIMULACIÓN CON AMINOÁCIDOS

por

Juan MURUBE DEL CASTILLO,  
Rodrigo MARTÍN HERNÁNDEZ,  
Cándido GONZÁLEZ GARCÍA y  
Manuel GONZÁLEZ DE LA ROSA

“...el cerebro y el estómago están asidos y trabados con ciertos nervios por los cuales el uno al otro se comunican sus daños”.

Juan RUARTE DE SAN JUAN: “Examen de ingenios para las ciencias”. cap. VI. (1575)

*RESUMEN ESPAÑOL:* Se han tomado 23 individuos que padecían una diabetes del adulto de 9 a 12 años de evolución, y cuya retina tenía diversos grados de afectación. Se les ha practicado con arginina o con L-Dopa una prueba de estimulación de la hormona del crecimiento, encontrándose que los valores basales de somatotrofina en sangre son iguales a los de los individuos no diabéticos, pero que la respuesta secretoria a la estimulación con aminoácidos es ligeramente superior a la de individuos normales, especialmente en aquellos que padecen una retinopatía proliferante. Los pacientes femeninos sometidos a la prueba han dado una respuesta algo superior a la de los varones.

*RESUMEN ESPAÑOL:* Se han tomado 23 individuos que padecían retinopatie diabétique: Nous avons étudié 23 malades atteints de diabète de l'adulte, de 9 a 12 années d'évolution, et dont la retine avait différents grades d'affectation. Ces malades furent soumis à une épreuve de stimulation de l'hormone de croissance en les traitant à l'arginine ou à la L-Dopa. Nous avons observé que les valeurs basales de somatotrophine dans le sang sont égales à celles des individus normaux non diabétiques, mais que la ré-

ponse sécrétoire à la stimulation par des amino-acides est un peu supérieure à celle des individus normaux, spécialement chez les malades atteints de retinopathie proliférante. Les patients féminins ont eut une réponse légèrement supérieure à celle des patients masculins.

*ENGLISH SUMMARY:* Relation between HGH and diabetic retinopathy: This study was conducted with 23 patients suffering from adult diabetes for a period ranging from 9 to 12 years, with various degrees of effect on their retinas. Tests of their growth hormone (H, G, H,) were made with either arginine or L Dopa. The results showed that the basal values of somatotrophine in the blood are the same for both the patients and the normal persons, but the response to the stimulation was higher in the patients, specially in those showing proliferative retinopathy. Females had subtle higher response compared with males.

## INTRODUCCION

El mecanismo fisiopatológico que sigue el desarrollo de una retinopatía diabética despierta una atención creciente en el mundo médico, ya que actualmente es la diabetes la principal causa de ceguera no controlable.

Es razonable pensar que una vez que se aclare la patogenia de la microangiopatía diabética inicial y de la concatenación de las lesiones subsiguientes, se pueda desarrollar un tratamiento eficaz que desacelere o pare el proceso angiopático.

Hasta el presente son muchos los hallazgos parciales, bioquímicos y anatomopatológicos, que, ordenados en teorías patogénicas, tratan de explicar la aparición de la retinopatía diabética: la inmunocompetencia de los endotelios vasculares frente a la insulina; la hiperagregabilidad plaquetaria en relación con el contenido en fosfolípidos de los trombocitos; el aumento del efecto contacto de los endotelios vasculares por dificultad en oxidar los ácidos grasos saturados e insaturados; la hiperfunción suprarrenal, etc. Entre los hallazgos bioquímicos que se barajan en estas teorías, cobra cada día más importancia en la literatura médica la existencia de una hiperproducción de hormona del crecimiento (somatotrofina).

La ya lejana observación de Housay de que la extirpación de la hi-

pófisis mejoraba la clínica de la diabetes no causó gran impacto en el mundo científico. En 1953 Poulsen (33) publica el caso de una mujer diabética cuya retinopatía había mejorado tras la necrosis espontánea postpartum de la hipófisis. Este efecto beneficioso de la anulación hipofisaria fué confirmado por Luft, Olivecrona et al. (23), y a raíz de ello surgieron múltiples trabajos al respecto: unos de tipo quirúrgico, buscando beneficiarse de aquel hallazgo empírico; otros de tipo bioquímico, intentando determinar la clave de tal acción.

Enseguida se encuentra que la hormona del crecimiento, que se elabora en las células acidófilas de la prehipófisis, alcanza mayores niveles plasmáticos en los individuos diabéticos que en los no diabéticos (Roth et al. (39), Baker et al. (1), Greenberg (10), Tchoboutsky et al. (42), Powell et al. (35), Lundbaeck et al. (25). Sin embargo otros autores no hallan diferencias significativas entre los niveles de hormona del crecimiento plasmática de individuos diabéticos y no diabéticos (Glick et al. (11), Parker et al. (31), Parker et al. (32), Fatourehchi et al. (9), Muggeo et al. (30), Hautecouverture et al. (16). Lipman et al. (22) encuentran que las personas no diabéticas tienen un aclaramiento de somatotrofina superior al de las diabéticas, lo que puede significar no que los diabéticos produzcan más



hormona del crecimiento, sino que la retienen en sangre por eliminarla peor.

La presunta mayor producción de hormona del crecimiento, o sus mayores niveles sanguíneos en último caso, han sido considerados por unos como causa inicial de la diabetes, y por otros, como consecuencia de ella. Los más piensan que el exceso de hormona del crecimiento, sea causa o consecuencia de la hiperglucemia diabética, no actúa agotando la producción insulínica del diabético, sino causado una angiopatía generalizada, que determina los graves cuadros renales o retinianos del diabético con varios años de evolución.

Los valores basales normales de hormona del crecimiento en sangre oscilan entre 1 y 2 nanogramos por mililitro. Pero esta concentración puede sufrir rápidos y acusados altibajos, por ser el sistema de producción de la hormona muy fácilmente influenciado: 1. La actividad, el ejercicio físico, la ansiedad, las intervenciones quirúrgicas, las enfermedades febriles agudas, provocan un moderado aumento de los niveles sanguíneos de somatotrofina (Hansen (15), Williams (46)). 2. Algunas hormonas, como la vasopresina y la tiroxina, estimulan la secreción de hormona del crecimiento, mientras que los glucocorticoides y los estrógenos la reducen; ya de antiguo se conocía que las ratas tratadas con dosis altas de estrógenos dejaban de crecer, lo que se achacaba a la razón expuesta; sin embargo recientemente se ha encontrado que los estrógenos pueden aumentar los niveles hemáticos de somatotrofina, por lo que se piensa que quizás, independientemente de cualquier acción sobre la producción de hormona del crecimiento, actúen

defendiendo al organismo de una eventual acción angiopática de la somatotrofina. 3. Los estados de hipoglucemia son un fuerte estímulo para la secreción de hormona del crecimiento, mientras que los altos niveles de glucemia actúan frenando la producción; tal vez sea esta la razón de que la inyección de insulina se siga de un aumento de los niveles de somatotrofinemia (Roth et al. (39), Glick et al. (11)). 4. La administración de aminoácidos se ha revelado como un potente estímulo para la producción de somatotrofina; los aminoácidos más activos son la arginina y la di-oxifenil-alanina (Tchoboutsky et al. (43), Waldhäusl (45)).

Por otra parte la relación de los niveles hemáticos de somatotrofina con la edad y el sexo no está bien definida. En cuanto a la edad se desconoce si la secreción global de somatotrofina diaria es mayor en el niño que en el adulto; los estudios al respecto dan resultados contradictorios, debidos quizás a las grandes variaciones individuales y a la extrema labilidad de la producción. En cuanto al sexo, no parece haber diferencias de producción entre hombres y mujeres; algunas determinaciones en las que se ha encontrado mayor secreción en las mujeres, pueden deberse a la mayor influenciabilidad de la mujer por los estímulos, y no a una hipersecreción habitual (Williams (46), Berson et al. (4)).

El mecanismo por el que el exceso de hormona del crecimiento actúa desencadenando ya una diabetes por inhibición de las células insulinoproductoras de los islotes de Langerhans, ya una angiopatía diabética por daño de las paredes vasculares, es desconocido; sin embar-

go los hallazgos parciales sobre la influencia de la somatotrofina en el metabolismo son numerosos. En el metabolismo glucídico se sabe que la somatotrofina actúa por un doble camino: por una parte frena la producción de insulina; por otra inhibe la actividad de la enzima glucosa-6-fosfato-deshidrogenasa, impidiendo que la glucosa se metabolice por la vía de las pentosas, que es la que mayormente emplean las paredes capilares, y obligando a usar otras vías con un menor rendimiento energético y unos mayores residuos metabólicos (Beaumont et al. (3), Greenberg (12), Kramar et al. (20)). Sobre el metabolismo lipídico se sabe que la somatotrofina actúa favoreciendo la catabolización de las grasas para liberar energía; así, tras inyectar hormona del crecimiento disminuye el cociente respiratorio por oxidación de las grasas, y aumenta la cetogénesis y los niveles sanguíneos de ácidos grasos no esterificados (Raben et al. (36), Del Giudice (8)), tan directamente relacionados están los niveles sanguíneos de somatotrofina y de ácidos grasos no esterificados; que algunos autores en vez de hacer los laboriosos análisis para determinar los primeros, los deducen por la valoración de los segundos (Cañadell et al. (6)). Sobre el metabolismo proteídico actúa la somatotrofina favoreciendo la síntesis proteica a partir de los aminoácidos, y por consiguiente reduciendo la cantidad de aminoácidos en sangre e hígado, reteniendo nitrógeno y aminorando la formación de urea (Powell et al. (35), Williams (46)).

Pasada la época en que, como tratamiento para las graves retinopatías diabéticas, se eliminaba total o parcialmente la hipófisis por extirpación, electrocoagulación o irradiación,

se intenta actualmente inhibir selectivamente la producción hipofisaria de somatotrofina con fármacos opoterápicos como la medroxiprogesterona y la somatostatina. Simon et al. (41) encontraron que un progestágeno sintético, la 6-metil-17-acetoxi-progesterona o medroxiprogesterona, reduce la secreción de somatotrofina consecutiva a la hipoglucemia insulínica o a la perfusión de arginina; esto fué confirmado por diversos autores tanto en diabéticos como en individuos normales, y en consecuencia actualmente se trata de frenar con ella la progresión de la retinopatía diabética (Gershberg (10), Davis et al. (7), Lipman et al. (22), Cañadell et al. (6), Mathews et al. (26)). La medroxiprogesterona inhibe la somatotrofina, la corticotrofina y las gonadotrofinas hipofisarias, pero no actúa sobre la tirotrófina; pese a la inhibición de la corticotrofina o ACTH no produce insuficiencia adrenocortical aparente, pues los mineralcorticoides siguen produciéndose normalmente, y los glucocorticoides, aunque reducidos, son suficientes para la escasa actividad física que desarrollan los pacientes con angiopatías diabéticas graves; la fragilidad capilar se reduce en todos los casos, y desaparece en la mayoría; como efectos indeseables de su uso se citan las metrorragias y trastornos del ciclo en las mujeres y la impotencia en los varones (Kramar et al. (20), Lawrence et al. (21), Mathews et al. (26) Rodríguez et al. (38)).

En 1972 Guillemin et al. aislaron un polipéptido hipotalámico al que denominaron somatostatina (Guillemin (13)). Es sabido que el hipotálamo modula las diversas secreciones de la prehipófisis mediante ciertos polipéptidos, de los que se cono-

cían la tirotrofin-estimulina (que activa la producción de tirotrofina y prolactina) y la gonado-estimulina (que activa la producción de foliculotrofina y luteotrofina); a estos polipéptidos se añade actualmente la somatostatina, cuyas principales acciones conocidas son inhibir la liberación de la hormona del crecimiento (aunque no su biosíntesis y almacenamiento) y de la tirotrofina, sin afectar las secreciones de prolactina y de gonadotrofinas; también disminuye la producción de glucagón y de insulina, por inhibir las células alfa y beta del páncreas, y como resultado de la suma de ambas acciones, disminuye los niveles de glucemia (Burgus et al. (5), Hall et al. (14), Koerker et al. (19), Siler et al. (40), Vale et al. (44), Yen et al. (47)).

La posibilidad de frenar medicamente la producción de hormona del crecimiento refuerza el interés en aclarar la presunta interdependencia entre la somatotrofina y la angiopatía diabética, interdependencia que dista mucho de estar evidenciada, pues los resultados de los trabajos que relacionan los niveles séricos de hormona del crecimiento con la diabetes o la angiopatía diabética han resultado frecuentemente contradictorios.

En el presente trabajo nosotros hemos tratado de determinar si los individuos diabéticos con una mayor respuesta a la estimulación secretoria de la hormona del crecimiento, desarrollan más fácilmente una retinopatía diabética, que aquellos otros diabéticos con menor capacidad secretoria de somatotrofina.

#### MATERIAL Y METODO

Hemos seleccionado 23 individuos diabéticos, de características bastan-

te uniformes, en los que se ha intentado que la única diferencia valorable sea el grado de afectación retiniana.

Todos los individuos seleccionados padecían diabetes de aparición en la edad adulta y de origen heredo familiar o desconocido; su edad oscilaba entre 51 y 67 años, y el tiempo transcurrido entre el diagnóstico de la enfermedad y nuestro estudio no era inferior a 9 años ni superior a 12. Una variante de posible importancia fué el sexo, por lo que a la hora de las conclusiones hemos separado a los sujetos en dos grupos, según se tratase de hombres o de mujeres.

El grado de afectación retiniana de los veintitrés pacientes explorados se expone en la tabla siguiente, en la que se utiliza la clasificación de las retinopatías diabéticas de Ballantyne y Loewenstein (2).

Estado de la retina	N.º de diabéticos
Sin retinopatía	2
Retinopatía diabética I	6
Retinopatía diabética II	4
Retinopatía diabética III	5
Retinopatía diabética IV	6

Los 23 pacientes fueron sometidos a la prueba de estimulación de la hormona del crecimiento con arginina o con L-Dopa, para indagar sobre una posible relación entre el grado de retinopatía y su secreción de somatotrofina.

Los pacientes que iban a ser sometidos a la prueba suspendían toda medicación en relación con la diabetes o con otra enfermedad la

noche antes; si estaban en tratamiento con medroxiprogesterona (progevera, de Upjohn), la abandonaban una semana antes para evitar todo posible efecto frenador sobre la secreción de hormona del crecimiento.

Tras una noche de descanso normal, en ayunas, y en condiciones basales, se les practicaba la prueba de estimulación de la somatotrofina, iniciándola a primera hora laboral de la mañana.

El paciente permanecía en reposo durante las tres horas que duraba la prueba; para ello se le acostaba en cama, o se tendía en diván. A fin de no alterar sus condiciones basales solo se le permitía conversar moderadamente o leer.

Durante todo el tiempo de la prueba el sujeto permanecía con una vena cubital canulada, evitando así el tener que repetir la flebotomía a cada extracción de sangre. Las extracciones se hicieron cada media hora, la primera en el momento de la administración del estimulador. Cuando se utilizó arginina se perfundió intravenosamente, 0'5 g. por kilo de peso, gota a gota, en suero fisiológico. Cuando se utilizó L-Do-

pa se suministraron 500 mg. en cápsulas orales.

En cada muestra de sangre extraída se determinaron los niveles de hormona del crecimiento y de glucosa, a fin de poder valorar ambos parámetros simultáneamente. La dosificación de la hormona del crecimiento se hizo por el método radioinmunológico de Glick con utilización de un sistema de dos anticuerpos (Glick et al. (11), Molinatti et al. (29)).

## RESULTADOS

Los resultados y características de la prueba de estimulación de la secreción de la hormona del crecimiento de cada uno de los 23 pacientes, se expone a continuación.

En cada uno de los 23 casos se ha señalado el sexo, la edad, la existencia o la ausencia de antecedentes diabéticos familiares, el tiempo conocido de evolución de la diabetes, el control seguido sobre la enfermedad, el estado de la retina y el tipo de estimulación que se empleó para aumentar la secreción de somatotrofina. Al final de los 23 protocolos se expone en una tabla conjuntamente el resultado de todas las pruebas.

- Caso 1.- R. O. P., varón, de 64 años. Padre diabético. Fué diagnosticado de diabetes hace 12 años. Siempre llevó un mal control dietético y medicamentoso sobre su enfermedad. Durante 10 años se trató irregularmente con sulfamidas hipoglucemiantes, y desde hace 2 años con insulina. Tiene una retinopatía diabética grado III. La prueba de estimulación de somatotrofina se le hizo con arginina intravenosa.
- Caso 2.- F. G. H., varón, de 57 años. Dos hermanos diabéticos. Fué diagnosticado de diabetes hace 9 años, llevando desde entonces un buen control de su enfermedad con sulfamidas hipoglucemiantes. Su fondo de ojo es normal. Se le practicó la prueba de estimulación de la hormona del crecimiento con arginina intravenosa.
- Caso 3.- A. R. H., varón, de 61 años. Sin antecedentes familiares de diabetes. Fué diagnosticado de su diabetes hace 11 años. Ha llevado irregularmente el control de su enfermedad, primero con sulfamidas, y los últimos 6 años con insulina; hace 1 año que toma medroxiprogesterona. Tiene una retinopatía diabética grado IV, proliferante. La prueba de estimulación de la hormona del crecimiento se hizo con arginina intravenosa.
- Caso 4.- I. M. T., varón, de 67 años. Siempre llevó un buen control de la enfermedad con biguanidas y sulfas hipoglucemiantes. Tiene una retinopatía diabética grado II. La prueba de estimulación de la hormona del crecimiento se le hizo con arginina intravenosa.

## RELACION ENTRE EL GRADO DE RETINOPATIA DIABETICA Y LA SECRECION HIPOFISARIA

- Caso 5.- G. R. A., hembra, de 52 años. Ambos padres diabéticos. Fué diagnosticada de diabetes hace 10 años. Inicialmente se trató irregularmente con sulfas, pero desde que comenzó a perder visión y se le encontró una retinopatía diabética II, lleva un control riguroso. Actualmente tiene una retinopatía diabética grado III. La prueba de estimulación de la somatotrofina se hizo con 500 mg. de L-Dopa por vía oral.
- Caso 6.- E. M. J., hembra, de 57 años. Abuela paterna diabética. Hace 11 años fué diagnosticada de diabetes. Se trató durante unos meses con sulfamidas, y enseguida pasó a la insulina, sin poder bajar su glucemia de 2 g./l. Tiene una retinopatía diabética grado IV, proliferante. La prueba de estimulación de la hormona del crecimiento se hizo con arginina intravenosa.
- Caso 7.- E. I. P., varón, de 61 años. Madre diabética. Diagnosticado de diabetes hace 10 años. Nunca controló bien su glucemia; durante 6 años tomó sulfamidas, y los 4 últimos se pone insulina. Tiene una retinopatía diabética IV, proliferante. La prueba de estimulación de la hormona del crecimiento se hizo con arginina intravenosa.
- Caso 8.- I. M. R., hembra, de 61 años. Madre y un hermano, diabéticos. Hace 10 años fué diagnosticada de diabetes, y desde entonces lleva un riguroso control de la enfermedad con sulfamidas hipoglucemiantes. Tiene una retinopatía diabética grado I. La prueba de estimulación de la hormona del crecimiento se hizo con arginina intravenosa.
- Caso 9.- J. V. H., hembra, de 52 años. Sin antecedentes familiares de diabetes. Hace 11 años fué diagnosticada de diabetes, llevando desde entonces un buen control de la enfermedad con sulfamidas hipoglucemiantes. Tiene una retinopatía diabética grado I. La prueba de estimulación de la hormona del crecimiento se hizo con arginina intravenosa.
- Caso 10.- T. A. V., hembra, de 60 años. Padres fallecidos jóvenes; un hermano diabético. Hace 11 años fué diagnosticada de diabetes. Ha llevado un control irregular de la enfermedad con sulfas; durante los últimos 6 meses viene tratándose con medroxiprogesterona. Padece una retinopatía diabética grado I. La prueba de estimulación de la hormona del crecimiento le fué hecha con arginina intravenosa.
- Caso 11.- M. A. C., de 57 años, hembra. Madre diabética; un hijo con diabetes juvenil. Fué diagnosticada de diabetes hace 12 años. Se trató con sulfamidas hipoglucemiantes los 3 primeros años, y con insulina después; llevó mal el control de su glucemia hasta hace 1 año. Tiene una retinopatía diabética III. La prueba de estimulación de la somatotrofina se hizo con arginina intravenosa.
- Caso 12.- I. M. C., varón, de 61 años. No tiene antecedentes diabéticos familiares. Fué diagnosticado de diabetes hace 9 años, controlándose con sulfamidas los primeros meses y con insulina después. Tiene una retinopatía diabética grado II. La prueba de estimulación de la hormona del crecimiento se hizo con arginina intravenosa.
- Caso 13.- J. J. P., varón, de 56 años. Un tío materno y un hermano son diabéticos. El fue diagnosticado de diabetes hace 9 años. Llevó mal control dietético y médico durante 4 años, hasta que le diagnosticaron una retinopatía diabética I; desde entonces mantiene su glucemia bajo 1.5 g./l. con biguanidas. Tiene una retinopatía diabética II. La prueba de estimulación de somatotrofina se hizo con arginina intravenosa.
- Caso 14.- I. M. S., varón, de 58 años. Padre y dos hermanos diabéticos. Fué diagnosticado de diabetes hace 10 años. Llevó mal control de la diabetes durante 4 años con sulfamidas orales primero y con insulina después. Tiene una retinopatía diabética III. La prueba de estimulación de somatotrofina se hizo con arginina intravenosa.
- Caso 15.- B. A. A., hembra, de 61 años. Sin antecedentes familiares de diabetes. Diagnosticada de diabetes hace 9 años. No llevó ningún control sobre su diabetes hasta hace 6 años, cuando le aparecieron los primeros síntomas oculares subjetivos; desde entonces se pone insulina. Tiene una retinopatía diabética IV, proliferante. La prueba de estimulación de somatotrofina se hizo con arginina intravenosa.
- Caso 16.- A. L. M., varón, de 53 años. Sin antecedentes familiares de diabetes. Diagnosticado de diabetes hace 9 años. Tratamiento riguroso de la enfermedad primero con sulfamidas y después con insulina sin conseguir un buen control de la glucemia. Tiene una retinopatía diabética proliferante bilateral, con desprendimiento de retina en uno de los ojos. La prueba de estimulación de la hormona del crecimiento se hizo con arginina intravenosa.
- Caso 17.- U. H. V., hembra, de 59 años. Sin antecedentes diabéticos familiares. Hace 11 años fué diagnosticada de diabetes, llevando un riguroso control dietético y con sulfas hipoglucemiantes desde el principio. Su fondo de ojo es oftalmoscópicamente normal. La prueba de estimulación de la hormona del crecimiento se hizo con arginina intravenosa.
- Caso 18.- F. P. P., varón, de 63 años. Sus dos abuelas fueron diabéticas. Hace 10 años fué diagnosticado de diabetes. Siempre se trató con sulfas; durante los primeros años irregularmente; después, con rigor. Tiene una retinopatía diabética grado I. La prueba de estimulación de la hormona del crecimiento se hizo con 500 mg. de L-Dopa por vía oral.

- Caso 19.- F. A. E., hembra, de 56 años. Tiene una hermana diabética. Fue diagnosticada de diabetes hace 12 años. Sigue un riguroso control dietético, y se trató los tres primeros años con sulfamidas y los siguientes con insulina. Tiene una retinopatía diabética I. La prueba de estimulación de la hormona del crecimiento se hizo con arginina intravenosa.
- Caso 20.- J. C. S., hembra, de 51 años. Sin antecedentes diabéticos familiares. Hace 9 años fue diagnosticado de diabetes. Nunca siguió con rigor la dieta ni se trató con medicamentos. Tiene una retinopatía diabética grado II. La prueba de estimulación de la hormona del crecimiento se hizo con arginina intravenosa.
- Caso 21.- S. B. L., hembra, de 59 años. Madre diabética. Ella fue diagnosticada de diabetes hace 12 años. Siguió con muy poco rigor un tratamiento dietético y sulfamídico, con períodos de descontrol absoluto; hace 3 años se inyecta insulina, y desde hace 1 toma medroxiprogesterona. Tiene una retinopatía diabética grado IV, proliferante. La prueba de estimulación de la hormona del crecimiento se hizo con arginina intravenosa.
- Caso 22.- L. S. S., varón, de 55 años. Sin antecedentes familiares diabéticos. Hace 11 años fue diagnosticado de diabetes. Los 4 primeros años siguió un régimen dietético sin gran rigor; hace 7 años inició tratamiento sulfamídico, y hace 2 años lo sustituyó por el insulínico. Tiene una retinopatía diabética grado III. La prueba de estimulación de la somatotrofina se hizo con arginina intravenosa.
- Caso 23.- L. G. F., hembra, de 61 años. Su padre fue diabético. Hace 10 años le diagnosticaron de diabetes. Siempre siguió control sulfamídico de su enfermedad; desde hace 1 año toma medroxiprogesterona. Tiene una retinopatía diabética grado III. La prueba de estimulación de la hormona del crecimiento se hizo con arginina intravenosa.

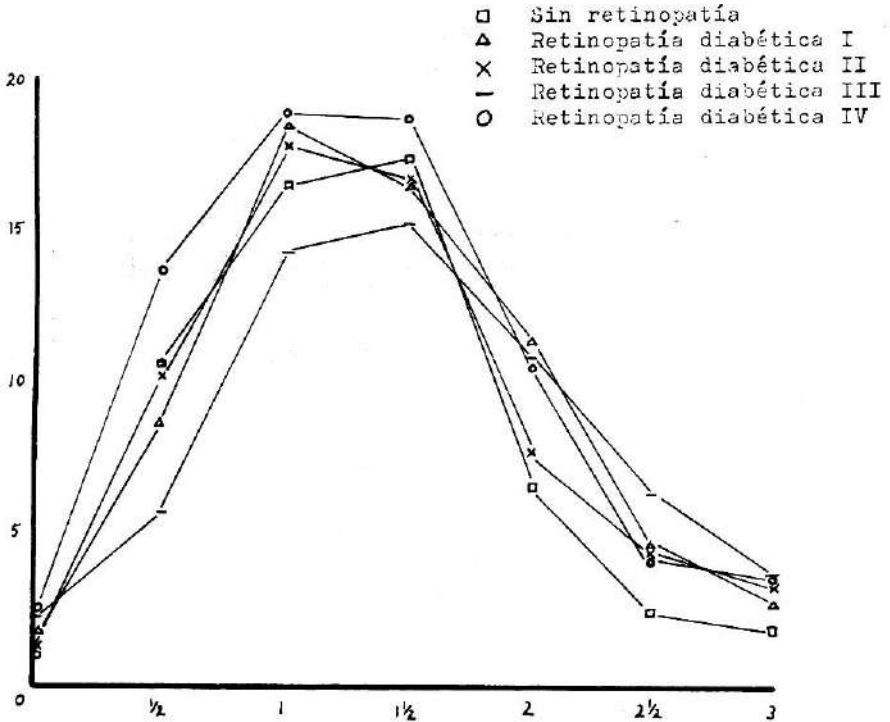
RELACION ENTRE EL GRADO DE RETINOPATIA DIABETICA Y LA SECRECION HIPOFISARIA

A continuación exponemos el resultado de la prueba de estimulación de la hormona del crecimiento en los 23 casos. Los valores sanguíneos de somatotrofina (HC) y glucosa (gluc.) están expresados los primeros en nanogramos/mililitro y los segundos en gramos/litro.

	Homo		$\frac{1}{2}$ hora		1 hora		$1\frac{1}{2}$ horas		2 horas		$2\frac{1}{2}$ horas		3 horas	
	HC	gluc.	HC	gluc.	HC	gluc.	HC	gluc.	HC	gluc.	HC	gluc.	HC	gluc.
caso 1	0'9	2'15	1'3	2'30	9'5	2'35	9'8	2'30	4'1	2'27	2'0	2'30	1'7	2'10
caso 2	1'0	1'60	12'0	1'94	18'1	1'81	21'2	1'74	7'1	1'73	1'5	1'51	1'4	1'50
caso 3	2'7	2'75	7'9	2'22	14'0	2'21	14'1	2'20	8'1	2'41	2'5	2'44	2'3	2'20
caso 4	1'5	1'87	12'1	2'04	15'6	2'14	14'0	1'98	5'3	1'89	4'7	1'94	2'9	1'90
caso 5	2'6	1'90	8'4	2'12	11'9	2'20	7'3	2'03	8'1	1'98	6'2	1'80	5'0	1'85
caso 6	1'6	1'85	13'8	1'91	15'1	2'00	14'3	2'05	8'4	1'82	3'2	1'64	3'6	1'64
caso 7	0'7	3'75	2'9	3'42	4'0	3'51	4'1	3'70	3'1	3'61	2'5	3'74	1'3	3'60
caso 8	2'3	2'19	8'4	2'40	17'1	1'91	21'8	2'33	19'7	2'19	11'1	2'00	4'2	2'16
caso 9	2'1	1'95	9'3	2'30	20'0	2'34	19'1	1'90	17'7	1'84	5'7	1'90	3'2	2'03
caso 10	0'8	2'25	16'1	2'50	19'7	2'47	11'1	2'23	6'0	2'40	1'4	2'38	0'9	2'61
caso 11	4'1	1'95	11'7	2'40	22'9	2'45	25'0	2'20	23'1	1'90	15'2	1'74	6'1	1'71
caso 12	2'2	2'70	6'6	2'65	13'7	2'81	7'4	2'92	1'9	2'60	2'8	2'40	1'6	2'45
caso 13	1'7	1'23	2'8	1'31	17'1	1'10	19'2	1'13	15'8	1'14	3'3	1'05	3'7	1'01
caso 14	0'8	3'50	3'1	3'20	4'2	3'30	4'0	3'50	3'5	3'50	3'1	3'50	1'7	3'55
caso 15	0'9	3'30	2'6	2'90	4'7	2'95	4'3	3'10	3'1	3'23	2'5	3'35	2'1	3'32
caso 16	2'6	2'06	8'1	2'45	21'8	2'68	22'1	2'12	6'3	1'90	2'1	2'10	2'8	1'84
caso 17	1'5	1'57	9'2	1'72	14'7	1'59	13'1	1'66	6'3	1'60	3'1	1'45	2'5	1'45
caso 18	1'1	1'42	5'0	1'40	21'1	1'53	17'6	1'51	10'4	1'45	2'1	1'32	2'2	1'27
caso 19	1'8	1'86	4'2	1'95	14'5	2'03	7'3	1'98	1'8	2'12	3'0	1'87	2'6	1'91
caso 20	1'8	1'87	19'1	1'75	25'0	1'70	25'0	1'70	7'8	1'65	6'1	1'67	4'4	1'62
caso 21	2'3	2'57	25'0	2'40	25'0	2'65	25'0	2'71	17'6	2'43	8'5	2'40	4'2	2'35
caso 22	1'4	1'94	8'4	2'21	13'9	2'05	15'3	2'06	6'8	2'04	5'4	2'06	3'2	2'10
caso 23	2'2	1'57	11'9	1'65	13'2	1'70	18'1	1'74	12'0	1'61	2'2	1'62	2'4	1'52

	0 horas	$\frac{1}{2}$ hora	1 hora	$1 \frac{1}{2}$ horas	2 horas	$2 \frac{1}{2}$ horas	3 horas
sin R.D.	1'2	10'6	16'4	17'1	6'7	2'3	1'9
R.D. I	1'6	8'6	18'4	16'3	11'1	4'6	2'6
R.D. II	1'8	10'1	17'8	16'4	7'7	4'2	3'1
R.D. III	2'2	8'3	14'2	15'1	10'8	6'2	3'6
R.D. IV	2'3	13'7	18'9	18'8	10'1	4'0	3'2

Llevados estos valores a unas ordenadas cartesianas, en las que en abscisas se han colocado los tiempos y en ordenadas los valores de somatotrofinemia se obtiene la gráfica 1:



Si se considera que en el individuo normal los valores basales de hormona del crecimiento en sangre oscilan entre 1 y 2 nanogramos por mililitro, y que por estimulación con arginina y L-Dopa los niveles hemáticos de la hormona suben entre la

media y la hora y media a entre 10 y 15 ng/ml, se observará que los valores basales de somatotrofina en nuestros pacientes no difieren de los de los del individuo normal, pero que la respuesta a la estimulación por aminoácidos sí es ligera-



RELACION ENTRE EL GRADO DE RETINOPATIA DIABETICA Y LA SECRECION HIPOFISARIA

mente superior a la de ellos, siendo esta diferencia algo más marcada en los pacientes con retinopatía proliferante.

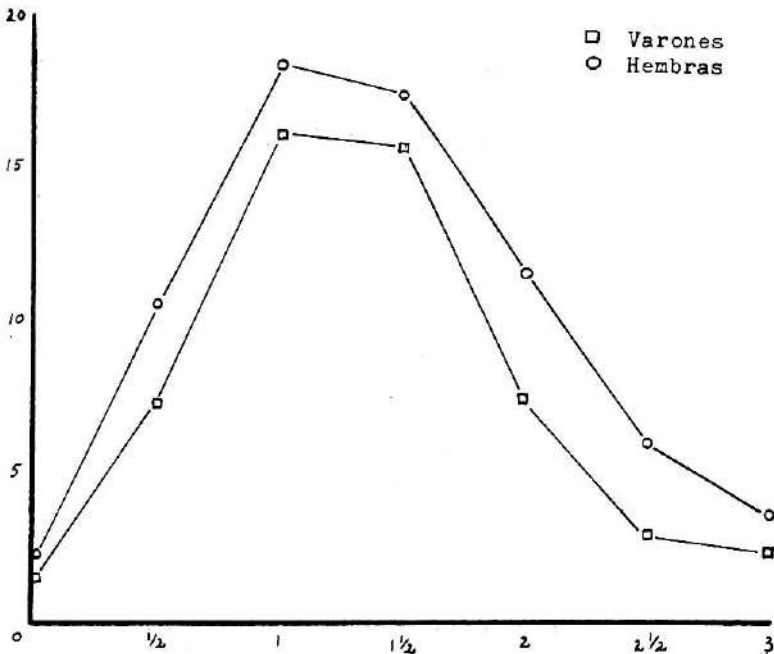
Cabe, pues, pensar que el diabético con retinopatía no tiene habitualmente unos niveles de somatotrofinemia superiores a los del individuo normal o a los del diabético resistente a la retinopatía, pero que sí tiene una mayor labilidad de su sistema somatotrofinsecretor (núcleo ventro-medial del hipotálamo y célu-

las acidófilas de la adenohipófisis) que permite bruscas hipersecreciones por estímulos endógenos o exógenos (insulina, hipoglucemia, ejercicio, angustia, etc.)

Si separamos los sujetos de nuestra prueba en dos grupos, uno de hombres y otro de mujeres, y hallamos los valores promedios de la respuesta secretoria de somatotrofina a los aminoácidos en uno y otro grupo, obtenemos la siguiente tabla:

	0 horas	1/2 hora	1 hora	1 1/2 horas	2 horas	2 1/2 horas	3 horas
Varones	1'6	7'1	16'0	15'6	7'3	2'9	2'4
Hembras	2'1	12'4	18'0	17'0	11'6	5'9	3'5

Llevados estos valores a unas coordenadas cartesianas, en las que en abscisas se representa el tiempo en horas y en ordenadas los niveles de hormona del crecimiento, se obtiene la gráfica 2:



## DISCUSION

Del estudio de las veintitrés pruebas anteriores sacamos la conclusión de que la estimulación de los individuos con arginina o con L-Dopa ha provocado un apreciable aumento de los niveles de somatotrofina en sangre, salvo en los casos 7, 14 y 15. En estos tres casos existían cifras de glucemia superiores a 3 g./l., y es sabido que los altos niveles de glucosa en sangre inhiben la secreción de la hormona del crecimiento; por ello estos tres casos se han considerado no representativos, y les hemos eliminado de las conclusiones finales.

Si distribuimos a los pacientes en cinco grupos según el estado de su retina, y hallamos en cada grupo los valores promedios de somatotrofinemia obtenidos a lo largo de la prueba de estimulación hipofisaria con aminoácidos, obtenemos la tabla siguiente, en la que hemos colocado en la primera columna los tiempos expresados en horas, y en las siguientes los niveles de hormona del crecimiento en sangre, expresados en nanogramos por mililitro, en cada uno de los cinco grupos, es decir, en los diabéticos con fondo de ojo normal y en los que padecen una retinopatía diabética grado I, II, III y IV respectivamente:

La comparación del trazado obtenido con el grupo de hombres con el del grupo de mujeres, muestra que la respuesta secretoria de somatotrofina a la estimulación con aminoácidos es algo mayor en las mujeres que en los hombres.

Revisando los resultados que han obtenido otros autores en estudios similares en que se relacionaban los niveles basales de somatotrofina o

la excitabilidad del sistema somatotrofinemia o la excitabilidad del sistema somatotrofinproductor por diversos estímulos con la existencia o no de una diabetes con o sin retinopatía diabética, encontramos que Beaumont et al. (3) hallaron que los diabéticos con retinopatía proliferante respondían con una mayor secreción de somatotrofina a la hipoglucemia por inyección insulínica. Y Powell et al. (35) constataron también una hipersecreción de hormona del crecimiento por la inducción de la hipoglucemia insulínica, si bien al practicar hipofisectomías terapéuticas en estos pacientes no obtuvieron el efecto beneficioso que de ellas esperaban en la evolución de la retinopatía.

Por el contrario otros autores, como Fatourechí et al. (9), Hansen (15), Muggeo et al. (30), y Haute-couverture et al. (16), no encuentran ninguna correlación entre la secreción de la hormona del crecimiento y la retinopatía diabética. E incluso Waldhäusl (45) observa que los diabéticos afectos de retinopatía tienen una hipersecreción de somatotrofina.

Mérimée et al. (28) hallaron que los enanos por insuficiencia hipofisaria de hormona del crecimiento pueden padecer diabetes, lo que habla en favor de que no es esta hormona el *primum movens* del agotamiento pancreático; pero si padecen diabetes, nunca llegan a tener ni retinopatía, ni espesamiento de la membrana basal de los capilares. Esto las induce a pensar que la somatotrofina no es la causante de la diabetes, pero sí de la angiopatía diabética.

Luft (24) encontró que los diabéticos con retinopatía, ante discretas elevaciones de su somatotrofinemia,

no aceleran ni agravan el cuadro retiniano; pero que los diabéticos hipofisectomizados empeoran rápidamente de su retinopatía, por incrementos de somatotrofina diez o veinte veces inferiores a los anteriores. En consecuencia emite la hipótesis de que la hormona del crecimiento tiene un efecto angiopatizante del que el organismo se defiende merced a la insulina pancreática y a un factor hipofisario no conocido.

Todos los estudios hechos sobre la relación entre la hormona del crecimiento y la angiopatía diabética son fragmentarios y a menudo contradictorios; pero incluso los que no encuentran correlación entre ambas características no autorizan a negar a la hormona del crecimiento un papel en la angiopatía diabética.

En cualquier caso resulta evidente que la acción de la hormona del crecimiento en la retinopatía no es directa, ya que los pacientes acromegálicos sin diabetes no padecen una angiopatía.

Lo que sí parece cierto es lo que sugieren Lundbaeck et al. (25) y Mérimée et al. (27), de que la hormona del crecimiento es un factor "permissivo", necesario para el desarrollo de una angiopatía diabética, cuando se reúnen otras condiciones tales como la carencia de insulina y la hipoglucemia.

## BIBLIOGRAFIA

1. BAKER, L.; ROOT, A. W.; HAQUE, N. y KAYE, R.: "Metabolic homeostasis in Juvenile Diabetes Mellitus. I. Role of Growth Hormone". *Metabolism*, **18**:110 (1969)
2. BALLANTYNE, A. J. y LOEWENSTEIN, A.: "Diabetic Retinopathy". *Trans. Ophth. Soc. U. K.*, **63**:95 (1943)

3. BEAUMONT, P.; HOLLOWES, F. C.; SCHOFIELD, P. J.; WILLIAMS, J. F. y STEINBECK, A. W.: "Growth Hormone, Sorbitol, and Diabetic Capillary Disease". *Lancet*, **1**:579 (1971)

4. BERSON, S. A. y YALOW, R. S.: "Some current controversies in diabetes research". *Diabetes*, **14**:549 (1965)

5. BURGUS, R.; LING, N.; BUTCHER, M. y GUILLEMIN, R.: "Primary Structure of Somatostatin, A Hypothalamic Peptide that Inhibits the Secretion of Pituitary Growth Hormone". *Proc. Nat. Acad. Sci. (EE. UU.)*, **70**:684, (1973)

6. CANADELL, J. M.; BARRAQUER, J.; MUINOS, A. y HEREDIA, C. D.: "Nuevo tratamiento de la retinopatía diabética". *An. Med. y Cir.*, **48**:228:167 (1972)

7. DAVIS, M. E. y WIED, G. L.: "17 alpha-hidroxi progesterone acetate. An effective progestational substance on oral administration". *J. Clin. Endocr. Met.*, **17**:1.237 (1957)

8. DEL GIUDICE, N.; GHIONNI, A.; COLUCCI, M.; PALOMBA, D. y JACONO, G.: "Comportamento dell'IGH nella obesità essenziale e sue variazioni dopo digiuno". *Folia End.*, **24**:281 (1971)

9. FATOURECHI, V.; MOLNAR, G. D.; SERVICE, F. J.; ACKERMAN, E.; ROSEVEAR, J. W.; MOXNESS, K. E. y TAYLOR, W. F.: "Growth Hormone and Glucose Interrelationships in Diabetes: Studies With Insulin Infusion during Continuous Blood Glucose Analysis". *J. Clin. Endocr.* **29**: 319 (1969)

10. GERSHBERG, H.; ZORRILLA, S. M.; HERNÁNDEZ, A. y HULSE, M.: "Effects of medroxi progesterone acetate on serum insulin and growth hormone levels in diabetica and potential diabetics". *Obst. and Gynec.*, **33**:383 (1969)

11. GLICK, S. M.; ROTH, J.; YALOW, R. S. y BERSON, S. A.: "Immunoassay of human growth hormone levels

in plasma", *Nature*, **199**:784 (1963)

12. GREENBERG, E.: "Growth hormone and diabetes mellitus". *Diabetes*, **14**:36, (1965)

13. GUILLEMIN, R.: Somatostatina: La última neurohormona del hipotálamo". *Trib. Méd. (Madrid)*, 25 octubre 1974, pág. 23.

14. HALL, R.; SCHALLY, A. V. y EVERED, D.: "Action of Growth Hormone Release Inhibitory Hormone in Healthy Men and in Acromegaly", *Lancet*, **2**:581 (1973)

15. HANSEN, A. P.: "Abnormal Serum Growth Hormone Response to Exercise in Juvenile Diabetics". *J. Clin. Invest.*, **49**:1.467, (1970)

16. HAUTECOUVERTURE, M.; MONCHI, A.; TCHOBROUTSKY, G.; ASSAN, R.; SIAMA, G. y DEROT, M.: "Rétinopathie diabétique et sécrétion d'hormone de croissance, chez 39 diabétiques non insulino-dépendants". *Nouv. Presse méd.*, **2**:1.817, (1975)

17. HERNÁNDEZ, F.; PERÁN, S.; NAVARRO, J. A.; FUMAGALLO, F. y MORELL, M.: "Aportación al estudio de los estados diabéticos en Tenerife". *Acta Méd. de Tenerife*, **34**:373, (1973)

18. KNOBIL, E.; WOLF, R. C. y GREEP, R. O.: "Some physiologic effects of primate pituitary growth-hormone preparations in the hypophysectomized rhesus monkey". *J. Clin. Endocr. Met.*, **16**:916, (1956)

19. KOERKER, D. J.; RUCH, W.; CHIDECKEL, E.: "Somatostatin: Hypothalamic Inhibitor of the Endocrine Pancreas". *Science*, **184**:482, (1974)

20. KRAMAR, J.; MEYERS, V. W.; McCARTHY, H. H. y KRAMAR, M.: "Further study on the endocrine regulations of capillary resistance". *Endocr.*, **60**:589, (1957)

21. LAWRENCE, A. M. y KIRSTEINS, L.: "Progestins in medical management of active acromegaly". *J. Clin. Endocr. Met.*, **30**:646, (1960)

22. LIPMAN, R. L.; TAYLOR, A. L.; CONLY, P. y MINTZ, D. H.: "Metabolic clearance rate of growth hormone in juvenile diabetes mellitus". *Diabetes*, **21**:175, (1972)

23. LUFT, R.; OLIVECRONA, H.; IKKOS, D.; KORNERUP, T. y LJUNGGREN, H.: "Hypophysectomy in man: further experiences in severe diabetes mellitus". *Brit. Med. J.*, **2**:752 (1955)

24. LUFT, R.: "Diabetic Retinopathy". 50 Congr. de la Federación Internac. de Diabetes, (1965)

25. LUNDBAEK, K.; CHRISTENSEN, N. J.; JENSEN, V. A.; JOHANSEN, K. y OLSEN, T. L.; HANSEN, A. P.; ORSKOV, H. y OSTERBY, R.: "Diabètes, diabetic angiopathy and growth hormones". *Lancet*, **2**:131, (1970)

26. MATHEWS, J. H.; ABRAMS, C. A. L. y MORISHIMA, A.: "Pituitary-adrenal function in ten patients receiving medroxyprogesterone acetate for true precocious puberty". *J. Clin. Endocr. Met.*, **30**:653, (1970)

27. MÉRIMÉE, T. J.; FINEBERG, S. E.; MAC KUSICK, V. A. y HALL, J.: "Diabetes mellitus and sexual ateliotic dwarfism: A comparative study". *J. Clin. Invest.*, **49**:1.096, (1970)

28. MÉRIMÉE, T. J.; SIPERSTEIN, M. D.; HALL, J. B. y FINEBERG, S. E.: "Capillary basement membrane structure; A comparative study of diabetes and sexual ateliotic dwarfs". *J. Clin. Invest.*, **49**:2.161 (1970)

29. MOLINATTI, G. M.; MASSARA, F.; STRUMIA, E.; PENNISI, P.; SCASELLATI, G. A. y VANCHERI, L.: "Radioimmunoassay of Human Growth Hormone". *J. Nucl. Biol. Med.*, **13**:1, (1969).

30. MUGGEO, M.; CREPALDI, G.; FEDELE, D. y TIENGO, A.: "Growth Hormone Secretion in Diabetic Retinopathy". *Acta Diab. Lat.*, **10**:737 (1973). (presentado en la VIII Reunión Anual

de la Soc. Europ. Diabet., en Madrid, 6-8 sept. 1972)

31. PARKER, D. C. y ROSSMAN, L. G.: "Sleep Release of Human Growth Hormone in Treated Juvenile Diabetics. Similarity to Normal Subjects and Nonsuppression by Hyperglycemia". *Diabetes*, **20**:691 (1971)

32. PARKER, M. L.; PILDES, R. S.; KUEN-LAN CHAO, M. S.; CORNBLATH, M. y KIPNIS, D.M.: "Juvenile Diabetes Mellitus, a deficiency in Insulin". *Diabetes*, **17**:27, (1968).

33. POULSEN, J. E.: "The Houssay phenomenon in man. Recovery from retinopathy in a case of diabetes with Simmonds' disease". *Diabetes*, **2**:7 (1953)

34. POULSEN, J. E.: "Diabetes and anterior pituitary insufficiency. Final course and postmortem study of a diabetic patient with Sheehan syndrome". *Diabetes*, **15**:73, (1966)

35. POWELL, E. D. U.; FRANZ, A. G.; RABKIN, M. T. y FIELD, R. A.: "Growth Hormone in Relation to Diabetic Retinopathy". *New England J. Med.*, **275**:922, (1966)

36. RABEN, M. S. y HOLLENBERG, C. H.: "Growth Hormone and Mobilization of fatty acids". *Ciba Fan. Colloq. Endocr.*, **13**:89, (1960)

37. Reunión de la Sociedad Española de Endocrinología. "La hormona del crecimiento y sus aplicaciones clínicas". *Trib. Méd. (Madrid)*. Junio 1974, pág. 14.

38. RODRIGUEZ, R. y ROOT, H. F.: "Capillary fragility and diabetic retinitis". *New England J. Med.*, **238**:34, (1945).

39. ROTH, J.; GLICK, S. M.; YALOW

R. S. y BERSON, S. A.: "Hypoglycemia, a potent stimulus for secretion of growth hormone". *Science*, **1**:987, (1963)

40. SILER, T. M.; VANDENBERG, G.; YEN, S. S. C.: "Inhibition of Growth Hormone Release in Humans by Somatostatin". *J. Clin. Endocr. Metab.*, **37**:632, (1975)

41. SIMON, S. M.; SCHNIFFER, S. GLICK M. y SCHWARTZ, E.: "Effects of medroxyprogesterone acetate upon stimulated release of growth hormone in men". *J. Clin. Endocr. Metab.*, **27**:1.633, (1967)

42. TCHOBOUTSKY, G.; ASSAN, R.; ROSSELIN, G. y DEROT, M.: "Taux plasmatiques de l'hormone somatotrope chez les diabétiques". *Ann. d'Endocr.*, **27**:766 (1966)

43. TCHOBOUTSKY, G.; ROSSELIN, G.; ASSAN, R. y DEROT, M.: "Arginine infusion in diabetes mellitus". *Lancet*, **2**:498 (1966)

44. VALE, W.; BRAZEAU, P.; RIVIER, C.: "Inhibitory Hypophysiotropic Activities of Hypothalamic Somatostatin". *Fred. Proc.*, **32**:211, (1973)

45. WALDHAUSL, W.: "Stimulation of immunoreactive insulin and human growth hormone release by administration of arginine in patients with diabetic retinopathy". *Acta Endocr.*, **70**:719, (1972)

46. WILLIAMS, R. H.: "Tratado de Endocrinología", 3.ª edic., Salvat S.A., Barcelona (1973), pág. 43

47. YEN, S. S. C.; SILER, T. M. y DE VANE, G.: "Effect of Somatostatin in Patients With Acromegaly". *New England J. Med.*, **290**:935, (1974)

## LAS CAUSAS DE CEGUERA EN EL SAHARA OCCIDENTAL

por

Juan MURUBE DEL CASTILLO



*RESUMEN ESPAÑOL:* Se exponen en frecuencia 7 causas de minusvalía visual en los 5.420 saharauis atendidos entre 1973 y 1978 en el Departamento de Oftalmología del Hospital Provincial de El Aaiun.

*RÉSUMÉ FRANÇAIS:* L'auteur expose les causes de cécité et de baisse vision au Sahara Atlantique parmi les 5.420 malades suivis entre 1973 et 1978 dans le Service d'Ophthalmologie de l'hôpital Provincial de El Aaiun.

*ENGLISH SUMMARY:* "The causes of blindness in the population of Sahara": We are giving etiologies and rates of visual impairment in the population of the Spanish Sahara, seen by us between 1973 and 1978 in the El Aaiun Hospital, Department of Ophthalmology.

## LAS CAUSAS DE CEGUERA EN EL SAHARA OCCIDENTAL

Hemos revisado los protocolos de todos los pacientes atendidos en el Departamento de Oftalmología del Hospital Provincial de El Aaiun, capital del Sáhara Atlántico (antiguo Sáhara Español), entre 1973 y 1978.

Durante este tiempo se asistieron

5.420 saharauis, de los que 1.438 (es decir, el 26 %) tenían déficits visuales no ametrópicos.

Hemos clasificado estos pacientes, según la gravedad de su déficit visual, en tres grupos:

	GRUPO I A.V. del ojo peor, menor de 1 y mayor de 0'5	GRUPO II A.V. del ojo mejor, mayor de 0'1, y del peor, menor de 0'1	GRUPO III A.V. del ojo mejor, menor de 0'1 (ce- guera legal)
Tracoma	291	111	102
Queratitis no tracomatosa	88	44	21
Catarata senil	215	223	20
Trauma	40	41	3
Ambliopía estrábica	51	15	0
Glaucoma crónico	7	29	17
Glaucoma agudo	0	4	1
Glaucoma congénito	0	2	4
Cataratas congénitas	0	4	5
Coloboma coriorretiniano	0	1	0
Queratodistrofia familiar	0	10	1
Miopía magna	21	2	0
Retinopatía pigmentaria	2	7	2
Retinopatía diabética	19	9	7
Coriorretinitis	2	7	1
Neuritis óptica	0	5	1
Desprendimiento de retina	0	2	1

Este estudio nos ha llevado a las siguientes conclusiones:

1. El tracoma es la principal causa de ceguera entre los saharauis.

2. Los leucomas por queratitis no tracomatosas son la segunda causa de ceguera en el Sáhara. Casi todas estas queratitis comenzaron en la infancia, siendo su etiología más frecuente el sarampión.

3. Los traumatismos son la tercera causa de ceguera monocular no recuperable, pero raramente de ceguera bilateral. Sin embargo, dada

la facilidad con que esta población sufre infecciones oculares en cualquier ojo, los traumatismos contribuyen a la existencia de muchos ciegos binoculares.

4. Las cataratas son un importante causa de ceguera bilateral, pero su fácil operabilidad durante los años de Administración española las relegó a un lugar secundario. No obstante, debido a las limitaciones de la organización sanitaria actual del Sáhara, las cataratas vuelven a ser una importante causa de ceguera mantenida.

## OFTALMOPLEJÍA JAQUECOSA

por

César JIMENA SÁNCHEZ



*RESUMEN ESPAÑOL:* "Oftalmoplejía migrañosa": Presentación de un caso de jaqueca asociado a episodios de oftalmoplejía externa.

*RÉSUMÉ FRANÇAIS:* "Ophtalmoplegie migraineuse": Présentation d'un cas de migraine associée à épisodes d'ophtalmoplegie externe.

*ENGLISH SUMMARY:* "Migraine Ophthalmoplegy": We are presenting a case of migraine associated to external Ophthalmoplegy.



## INTRODUCCION

La oftalmoplejía migrañosa es una afección que evoluciona con episodios periódicos de parálisis muscular ocular. Bien descrita por Charcot (1890), suele comenzar por una hemicránea occipital y retroorbitaria. A continuación se instaura en el mismo lado de la cefalea, una parálisis del tercer par, más o menos completa, pues la ptosis es solo uno de los síntomas. La crisis oftalmopléjica puede durar horas, días, o algunas semanas y luego cesa completamente. El intervalo entre las crisis es muy variable, de meses a años. Suele comenzar en la adolescencia, o antes de los 30 años. La parálisis del III par se asocia en ocasiones a las del IV o VI. Se invoca como causa probable, un edema pasajero cerebral o una lesión en el espacio interpeduncular. Sin embargo en la mayoría de los casos se trata de una afección sin gravedad, de un origen auténticamente jaquecoso (Burki, 1941). Se ha encontrado también una malformación vascular como un aneurisma de las arterias de la base (Branwel, 1934).

Hay otras afecciones mucho más raras, que también pueden cursar con parálisis periódicas de la musculatura ocular: El vértigo paralizante de Gerlier, cuya aparición suele ser estacional (mayo, junio), y cuyas crisis comienzan con vértigo

y dolores cervicales; su patogenia es desconocida, probablemente encefalítica.

Las parálisis periódicas familiares, que tienen como factor común una diskaliemia: La enfermedad de Westphal (1885) de transmisión imprecisa, está asociada a una hipokaliemia, y la enfermedad de Gams-torp (1956), de transmisión dominante (adinamia episódica hereditaria), está relacionada a una excesiva liberalización del potasio celular.

## CASO CLINICO

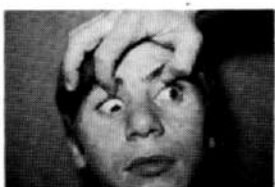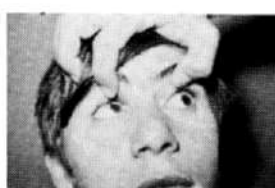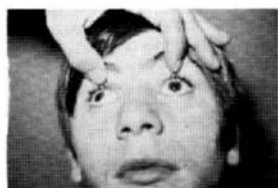Manuel A. ., de 13 años de edad, acude a consulta porque desde hace cuatro días se le "cae" el párpado. Su padre no se alarma demasiado porque "ya le ha pasado otras veces" y luego se le quita.

Refieren como posible causa, que a los dos años lo arrolló un tractor, y cuatro meses más tarde apareció un ptosis y cefalea. Hace tres años también tuvo una ptosis del lado izquierdo acompañada de dolor de cabeza.

Desde hace cuatro días presenta una ptosis izquierda. La cefalea no sabe precisar sobre qué región asienta, sino que la refiere principalmente al globo ocular, aunque de poca intensidad, siendo acompañada al principio de náuseas, pero no vómitos. No recuerda otras enfermedades de importancia, ni existe en la familia afección similar.

CESAR JIMENA SANCHEZ

FIGURA 1 (29-7-1977)



## OFTALMOPLEJIA JAQUECOSA

La exploración oftalmológica no ofrece otro interés que la de su musculatura extrínseca (figura 1).

En posición primaria de mirada se aprecia una ptosis completa del lado izquierdo, que solamente la hiperacción del elevador, orbicular, y frontal pueden vencer en parte. Tanto la prueba de oclusión alterna como la de Maddox son negativas, y al sinóptóforo da un ángulo objetivo y subjetivo de cero. La musculatura intrínseca no parece afectada, siendo los reflejos fotomotores directo y consensual, normales.

En posiciones extremas de mirada, como se observa en las diapositivas (fijando siempre con ojo derecho), solo responde al recto externo

del ojo izquierdo, por lo que se estima queda sin afectar el VI par. La acción del patético no resulta tan clara.

No se ha estudiado al enfermo con pantalla de Hess. Las radiografías del cráneo son normales y no se ha considerado oportuno someterlo a una arteriografía cerebral, dado la rapidez de la evolución.

A los catorce días se hace una revisión, en la que se aprecia la casi "restitutio ad integrum" de las funciones motoras del ojo izquierdo. No se le había prescrito tratamiento y solamente se administraba un complejo vitamínico B, aconsejado por un neurólogo, que no creemos haya influido en su rápida recuperación.

FIGURA 2 (13-10-1977)



*BIBLIOGRAFIA*

BEC. P. & CAMEZIND M.: "Troubles de la motilité palpébrale". Encyclop. Médico-Quirurgicale" 21530 A 10 (1967) Tomo V

RE DEL CORRAL, P. et al. (1975): "Tres casos de oftalmoplegia dolorosa"

Rev. Clin. Españ. **136**:371

BARRAQUER BORDÁS L. (1975): "Sobre el contenido y las fronteras del Síndrome de Oftalmoplegia dolorosa" Rev. Esp. Neurol. **3**:327

FRIEMAN A. P. (1973): "La jaqueca". Progr. Terap. Clin. **26**:773

Petición de separata: Dr. med. César JIMENA SANCHEZ. Avenida del Generalísimo Franco, 27. (Córdoba (España))

## DICCIONARIO OFTALMOLÓGICO



por

José Juan AGUILAR ESTÉVEZ \* y  
José Manuel de la CRUZ RODRÍGUEZ \*\*



- \* Médico Residente de Oftalmología del Hospital General y Clínico de Tenerife
- \*\* Médico Residente de Oftalmología del Hospital General y Clínico de Tenerife

### M

**MACROBLEFARIA.** Desarrollo excesivo de los párpados (del Gr. makrós = grande; y bléfaron = párpado).

**MACROFTALMIA.** Tamaño anormalmente grande del ojo (del Gr. makrós = grande; y ophthalmós = ojo)

**MACROPIA.** Percepción anormalmente grande de los objetos reales. Se da generalmente en el histerismo, y más raramente en lesiones cerebrales (del Gr. makrós = grande y ops = visión)

**MACROPSIA.** Macropía (del Gr. makrós = grande y ops = visión).

**MACROSCOPIA.** Examen a simple vista (del Gr. makrós = grande y skópeo = ver).

**MACULA LUTEA.** Zona central de la retina (del Lt. mácula = mancha y lútea = amarilla).

**MADAROSIS.** Caída de las pestañas (del Gr. madarós = calvo).

**MAGENTA.** Color purpúreo conseguido con anilina, descubierta poco después de ocurrir la batalla de Magenta (Italia, 1959), como recuerdo de la cual se le puso el nombre.

**MARE LACRIMALE.** Porción media del sistema lacrimal, situada entre el aparato de producción (glándulas lacrimales), y el de eliminación (vías la-

crimales), que está limitado por el saco conjuntival, epitelio corneal y borde palpebral, comprendiendo el rivus lacrilamís, lago lacrimal, película precorneal, fórnicis conjuntivales, etc. (en Lt. mar lacrimal).

**MARGINOPLASTIA.** Cirugía reconstructiva del borde palpebral (del Lt. margo = borde y del Gr. pláссо = modelar).

**MARGO CILIARIS IRIDIS.** En Lt. borde ciliar del iris o base del iris.

**MARGO PUPILAE IRIDIS.** En La. = borde pupilar del iris.

**MARRÓN.** De color castaño (del Francés marron = castaña).

**MEGALOCORNEA.** Córnea grande (del Gr. mégala = grande y del Lt. corneus = córneo).

**MEGALOF TALMIA.** Hidroftalmía, Macroftalmía, Queratoglobos, Buftalmía (del Gr. mégala = grande y ophthalmós = ojo).

**MEGALOPIA.** Macropsia (del Gr. mégala = grande y ops = visión).

**MEGALOSCOPIO.** Lente o espejo de aumento (del Gr. mégala = grande y skópeo = ver).

**MEGASEMA.** Término introducido por BROCA para designar la órbita muy ancha y baja, en la que el cociente anchura/altura es superior a 0'89

(del Gr. megás=grande y séma=señal, índice).

**MEIBOMITIS.**- Inflamación de las glándulas de Meibomio (de Meibomio, anatomista alemán, 1638-1700).

**MELATONINA.**- Hormona pineal que se estimula en la oscuridad y aclara los melanocitos. También se encuentra en la retina y en la glándula de Har-der (del Gr. melános=negro y tónos=tensión).

**MEMBRANA.**- Alcalá, celular o an-hista, que separa dos tejidos (del Lt. membrana=película)

— de Bruch: la que separa la retina de los vasos coroideos.

— de Demours o de Descemet: la que separa el endotelio del estroma posterior de la córnea.

— de Reichert-Bowman: la situada entre el epitelio y el estroma anterior de la córnea.

— De Wanchendorf: la que cubre la pupila embrifetal.

**MEROPIA.**- Ceguera parcial (del Gr. méros=parte y ops=visión)

**MEROPSIA.**- Meropia (del Gr. méros =parte y ops=visión)

**MESOPICO.**- Relativo a la luz de me-diana intensidad (del Gr. mésos=medio y ops=visión)

**MESROPTER.**- Posición normal de los ojos con sus músculos en reposo (del Gr. mésos=medio, hóros=límite y optér=observador).

**MESOSEMA.**- Término introducido por BROCA para designar la órbita cu-yo cociente anchura/altura oscila entre 0'83 y 0'89 (del Gr. mésos=medio y sé-ma=índice).

**METACROMASIA.**- Cambio de ton-o de un colorante cuando tiñe algunos te-jidos (del Gr. metá=más allá y jróma=color).

**METACROMATICO.**- Aplícase a lo que tiñe con un color distinto al suyo (del Gr. metá=más allá y jróma=co-lor).

**METAMORFOPSIA.**- Percepción fal-sa de la forma de los objetos (del Gr. metá=más allá, morfé=forma y ops =visión).

**METRONOSCOPIO.**- Instrumento pa-rra corregir la deficiencia de coordina-ción de los movimientos oculares (del Gr. métron=medida y skopéo=ver).

**MICROBLEFARIA.**- Pequeñez anor-mal de los párpados (del Gr. mikrós=pequeño y bléfaron=párpado).

**MICROBLEFARON.**- Microblefaria (del Gr. mikrós=pequeño y blefaron=párpado).

**MICROCORIA.**- Miosis//Pupila pe-queña (del Gr. mikrós=pequeño y kó-re=prunela).

**MICROCORNEA.**- Córnea enormal-mente pequeña (del Gr. mikrós=peque-ño y del Lt. corneus=córneo).

**MICROFAQUIA.**- Pequeñez anormal del cristalino; microlentia (del Gr. mi-krós=pequeño y fakós=lenteja).

**MICROFTALMIA.**- Pequeñez anor-mal del ojo (del Gr. mikrós=pequeño y ofthalmós=ojo).

**MICROLENTIA.**- Microfaquia (del Gr. mikrós=pequeño y del Lt. lens=lenteja).

**MICROLEUCOFAQUIA.**- Término pro-puesto por DOLCET CORT y DOLCET BUXERES (Cataratas infantiles. Ed. Danae, Barcelona, 1976, pág. 115) para designar las pequeñas opacidades con-génitas del cristalino que no infieren la visión (del Gr. mikrós=pequeño, leukós=blanco y fakós=lenteja).

**MICROMEGALOPSIA.**- Trastorno de la visión por el cual los objetos se ven alternativamente demasiado grandes y demasiado pequeños (del Gr. mikrós=pequeño, megála=grande y ops=visión)

**MICROPIA.**- Percepción anormal-mente pequeña (del Gr. mikrós=pe-queña y ops=visión).

**MICROPSIA.**- Micropía (del Gr. mi-krós=pequeño y ops=visión).

**MICROSEMA.**- Término introducido por BROCA para designar las órbitas poco anchas en las que el cociente an-chura/altura es inferior a 0'83 (del Gr. mikrós=pequeño y semá=índice).

**MIDRIASIS.**- Pupila anormalmente grande; Platicoria (del Gr. mydríasis=dilatación).

**MIDRIATICO.**- Que produce midriá-sis (del Gr. mydríasis=dilatación).

**MIELOIDINA.**- Sustancia semejante a la mielina, cuya presencia se ha des-crito en las células pigmentarias de la retina (del Gr. myelós=médula y eidos =aspecto).

**MIGRAÑA.**- Jaqueca (de hemicrania =media cabeza).

**MIODESOPSIA.**- Percepción de man-chas con aspecto de moscas volantes, generalmente por opacidades del vítreo. A veces aplicase también a otras for-mas (arañas, pelos, etc.) (del Gr. myie =mosca, eidos=forma, y ops=visión).

**MIODOPSIA.**- Miodesopsia (del Gr. myie=mosca y ops=visión).

**MIOPE.**- Que tiene miopía (del Gr. myops=que guiña los ojos).

**MIOPIA.**- Defecto visual de refracción consistente en que las imágenes se forman por delante de la retina (del Gr. myops=que guiña para ver; A su vez de myein=cerrar y ops=visión)

**MIOPORTOSIS.**- Corrección de la miopía (del Gr. myops=el que guiña y orthós=recto)

**MIOPSIS.**- Miodesopsia (del Gr. myle=mosca y ops=visión).

**MIOSIS.**- Pupila pequeña (del Gr. myein=guiñar o cerrar los ojos)

**MIOTICO.**- Que produce miosis (del Gr. myein=entrecerrar los ojos).

**MIRA.**- Pieza que en algunos instrumentos o armas sirve para dirigir la mirada (del Español mirar, a su vez del Lt. mirari=mirar sorprendido).

**MIROME.**- Relativo a las lágrimas por emoción (del Gr. myromai=derramar lágrimas por alguien).

**MONOBLEPSIA.**- Visión más clara cuando se bornea o mira con un solo ojo. Visión del monoftalmo (del Gr. monoftalmo (del Gr. mónos=solo y del Lt. blépo=ver).

**MONOCOLOR.**- De un solo color (del Gr. mónos=solo y del Lt. color=color).

**MONOCROMASIA.**- Visión monocolor por filtros, por defecto de los fotoreceptores retinianos o por histerismo (del Gr. mónos y jróma=color).

**MONOCROMATICO.**- De un solo color (del Gr. mónos=solo y jróma=color).

**MONOCULAR.**- Relativo a un solo ojo (del Gr. mónos=solo y del Lt. oculus=ojo).

**MONOCULO.**- Antejo para un solo ojo. Vendaje para un solo ojo (del Gr. mónos=solo y del Lt. oculus=ojo).

**MONODIPLOPIA.**- Término poco aceptado, usado alguna vez para designar la diplopia monoftálmica (del Gr. mónos=solo, di-plóos=doble y ops=visión).

**MONOFTALMIA.**- Cualidad de monoftalmo//Oftalmía de un solo ojo (del Gr. mónos=solo y de ofthalmós=ojo, u ofthalmía=inflamación del ojo).

**MONOFTALMO.**- Que tiene un solo ojo útil por defecto anatómico o funcional del otro. No debe confundirse con el ciclope (del Gr. mónos=solo y oftholmós=ojo).

**MONOPIA.**- Monoftalmía // Ciclopía (del Gr. mónos=solo y ops=vista, ojo).

**MONOPSIA.**- Monopía (del Gr. mónos=solo y ops=vista).

**MUCOCELE.**- Dilatación muco-catarral de una cavidad mucosa, como un seno facial o un saco lacrimal (del Lt. mucus=moco y del Gr. kéle=tumoración).

**MORADO.**- Color violeta (del Lt. mora=fruta de la zarzamora y del moral, de color entre carmín y azul).

## N

**NARANJA.**- Color en el que predominan los rayos de longitud de onda entre 590 y 630 nm. (del árabe narag=fruto del naranjo).

**NAGELISMO.**- Nombre que se dió antaño a la deuteranopia (del médico alemán NAGEL, 1907).

**NASOCILIAR.**- Relativo a la nariz y al cuerpo ciliar. Aplícase generalmente a la rama del nervio oftálmico que inerva la nariz y estructuras internas del ojo (Derivado de nasal y ciliar).

**NASOLACRIMAL.**- Relativo a la nariz y al aparato lacrimal. Aplícase generalmente al ducto que une el saco lacrimal al meato nasal inferior (Derivado de nasal y lacrimal).

**NEBULA.**- Opacidad ligera de la córnea (del Lt. nébula=niebla).

**NEFELION.**- Nubécula de la córnea (Diminutivo griego de neféle=nube).

**NEFELIOPIA.**- Disminución de la visión por nebulosidad de la córnea o en general de los medios oculares transparentes (del Gr. neféle=nube y ops=visión).

**NEFELOPSIA.**- Visión borrosa. Nefelopía (del Gr. neféle=nube y ops=visión).

**NEGRO.**- Falta de luz y color, por ausencia de luminancia. Empléase como opuesto al blanco (Del Lt. nigrum=negro, derivado a su vez del Indoeur. nyx=noche).

**NEUROCOROIDITIS.**- Inflamación simultánea del nervio óptico y de la coroides (del Gr. neuron=nervio, de coroides —jorión—, y del sufijo -itis, que indica inflamación).

**NEURODICTITIS.**- Inflamación simultánea del nervio óptico y de la retina (del Gr. neuron=nervio, diktyon=red, y el sufijo -itis).

**NEUROFTALMOLOGIA.**- Rama de la Oftalmología que tiene por objeto el estudio de las relaciones entre los sistemas ocular y nervioso (del Gr. neuron=nervio, ophthalmós=ojo y lógos=ciencia).

**NEUROPAPILITIS.**- Neuritis óptica intrabulbar; inflamación de la papila óptica (del Gr. neuron=nervio, del Lt. papilla=pezón de mama, y del sufijo -itis=convencionalmente inflamación).

**NEUROPTICOMIELITIS.**- Inflamación desmielinizante de la médula espinal y de los nervios ópticos (del Gr. neuron=nervio, optikós=óptico, myelós=médula y el sufijo -itis).

**NEURORRETINITIS.**- Inflamación del nervio óptico y de la retina (del Gr. neuron=nervio, y retinitis).

**NICTACION** o **NICTITACION.**- Guiño, contracción o convulsión del músculo orbicular de los párpados, blefarospasmo crónico//Parpadeo (del Lt. nictere=guiñar o nictitare, de igual significado).

**NICTALOPE.**- Que tiene nictalopía (del Gr. nyx, nyktós=noche, alaós=ciego y óps=visión).

**NICTALOPÍA.**- Ceguera nocturna o visión imperfecta con luz escasa (del Gr. nyx, nyktós=noche, alaós=ciego y óps=visión).

**NICTITANTE.**- Parpadeante. Generalmente aplicase a la membrana o tercer párpado de algunos animales, representado en el hombre por la plica semilunaris de la conjuntiva (del Lt. nictitantis=el que guiña).

**NICTOPIA.**- Visión nocturna normal o supernormal//Aplicase también a la mala visión diurna (del Gr. nyx=noche y óps=visión).

**NICTOTIFLOSIS.**- Ceguera nocturna o crepuscular, hesperanopía (del Gr. nyx=noche y tiflós=ciego).

**NIFABLEPSIA.**- Enturbamiento pasajero de la visión en el surumpe (del Gr. nifás=nieve, a=privativo y blépo=ver).

**NIFOTIFLOSIS.**- Nifablepsia (del Gr. nifás=nieve y tyflós=ciego, deslumbrado).

**NIÑA DEL OJO.**- Orificio central de la membrana irídica. Pupila. Prunela.

**NISTAGMO.**- Movimiento continuo rítmico, repetido e involuntario de los ojos por un trastorno neurológico (del Gr. nystázo=cabecear de sueño).

**NISTAGMOGRAFIA.**- Registro gráfico de los movimientos nistágmicos (del Gr. nystázo=cabecear de sueño y grafé=dibujo).

**NISTAGMOGRAFO.**- Instrumento para registrar los movimientos del globo del ojo en el nistagmo.

**NISTAXIS.**- Nistagmo (del Gr. nystázo=parpadear).

**NUBECULA.**- Opacidad ligera de la córnea (dim. del Lt. nubes=nube).

## Ñ

**ÑARUSO.**- Que tiene picadas de viuela en cara y párpados (del Lt. naris=nariz).

## O

**OCELO.**- Ojo simple de los invertebrados (del Lt. ocellus=ojito).

**OCULAR.**- Relativo al ojo (del Lt. oculus=ocular).

**OCULISTA.**- Oftalmólogo, Oftalmiatra. Especialista en enfermedades de los ojos (del Lt. oculus=ojo).

**OCULISTICA.**- Oftalmología (del Lt. oculus=ojo).

**OCULOCARDIACO.**- Relativo al ojo y al corazón. Aplicase generalmente al reflejo de Dagnini o de bradicardia al comprimir el globo (del Lt. oculus=ojo y del Gr. kardía=corazón).

**OCULOCEFALOGIRO** (Reflejo.- Aplícase a los movimientos oculares reflejos producidos al girar la cabeza (del Lt. oculus=ojo, y del Gr. kefalé=cabeza y gyrós=giro).

**OCULOGIRO.**- Que gira los ojos (del Lt. oculus=ojo, y del Gr. gyrus=giro).

**OCULOMETROSCOPIO.**- Aparato que sirve para la práctica de la retinoscopia, que tiene un dispositivo que gira automáticamente la serie de lentes de prueba (del Lt. oculus=ojo, del Gr. métron=medida y skópeo=observar).

**OCULOMICOSIS.**- Micosis ocular (del Lt. oculus=ojo, y del Gr. mykes=hongo).

**OCULOMOTOR.**- Relativo a los movimientos del ojo (del Lt. oculus=ojo y motio=movimiento).

**OCULONASAL.**- Relativo al ojo y a la nariz (del Lt. oculus=ojo y nasus=nariz).

**OCULOPALPEBRAL.**- Relativo al ojo y los párpados (del Lt. oculus=ojo y palpebra=párpado).



**OCULOPUPILAR.**- Relativo a la pupila y al ojo (del Lt. oculus=ojo y pupilla=niña).

**OCULUS.**- En latín: ojo.

**OCULUS CAESIUS.**- Glaucoma (En latín: ojo azul-verdoso).

**OCULUS DEXTER.**- En latín: ojo derecho).

**OCULUS LACRIMANS.**- Epífora (en latín: ojo lacrimoso).

**OCULUS SINISTER.**- En latín: ojo izquierdo).

**OCULUS UTERQUE.**- En latín: uno y otro ojo, ambos ojos.

**O. D.**- Abreviatura de Oculus Dexter: ojo derecho.

**OFRITIS.**- Inflamación de la región superciliar (del Gr. ofrys=ceja).

**OFTALMACROSIS.**- Aumento de volumen del globo ocular (del Gr. ofthalmos=ojo, y makrós=grande).

**OFTALMAGRA.**- dolor reumático o gotoso en el ojo (del Gr. ofthalmós=ojo, y ágra=caza, presa).

**OFTALMALGIA.**- Dolor ocular (del Gr. ofthalmós=ojo y álgos=dolor).

**OFTALMECTOMIA.**- Extirpación quirúrgica del ojo (del Gr. ofthalmós=ojo y ektomé=extirpación).

**OFTALMENCEFALO.**- Aparato nervioso constituido por la retina, nervio óptico quiasma, vías ópticas y centros visuales del cerebro (del Gr. ofthalmós=ojo, y egkéfalos=encéfalo).

**OFTALMIA.**- Inflamación del ojo, ya sea de sus estructuras internas o externas, y por una u otra causa, p. ej.: oftalmía simpática=uveítis de un ojo, consecutiva a una herida del otro ojo; Oftalmía nivalis=surumpe; Oftalmía egyptiaca=tracoma (del Gr. ofthalmía=inflamación de los ojos).

**OFTALMIACO.**- Persona afecta de oftalmía. Relativo a la oftalmía (del Gr. ofthalmía=inflamación de los ojos).

**OFTALMIATRA.**- Oculista, oftalmólogo (del Gr. ofthalmós=ojo, e iatrós=médico).

**OFTALMIATRIA.**- Tratamiento de las enfermedades de los ojos (del Gr. ofthalmós=ojo, e iatreyo=curar).

**OFTALMITICO.**- Relativo a las inflamaciones oculares.

**OFTALMITIS.**- Oftalmía (del Gr. ofthalmós=ojo y el sufijo -itis=inflamación).

**OFTALMOBLENORREA.**- Oftalmía purulenta (del Gr. ofthalmós=ojo, y blénnos=mucosidad, y rhéo=fluir).

**OFTALMOCACE.**- Afección o enfermedad ocular (del Gr. ofthalmós=ojo y káke=daño).

**OFTALMOCELE.**- Exoftalmía (del Gr. ofthalmós=ojo, y kéle=hernia).

**OFTALMOCENTESIS.**- Función quirúrgica del ojo (del Gr. ofthalmós=ojo y kentéo=clavar el agujón).

**OFTALMOCOPIA.**- Astenopía (del Gr. ofthalmós=ojo, y kópos=fatiga).

**OFTALMODIAFANOSCOPIO.**- Diafanoscopio para el examen del polo posterior del ojo a través de la cavidad bucal (del Gr. ofthalmós=ojo, diafanés=transparente, y skopéo=observar).

**OFTALMODIAGNOSIS.**- Diagnóstico de una afección por medio de sus manifestaciones oculares (del Gr. ofthalmós=ojo, y diágnosis=juicio).

**OFTALMODINAMOMETRO.**- Dinamómetro para medir la presión interna de las arteriolas y venas retinianas (del Gr. ofthalmós=ojo, dynamis=fuerza y métron=medida).

**OFTALMODINIA.**- Oftalmalgia (del Gr. ofthalmós=ojo, y odyne=dolor).

**OFTALMODONESIS.**- Tremor o nistagmus ocular (del Gr. ofthalmós=ojo y donéo=sacudir).

**OFTALMOFACOMETRO.**- Aparato que sirve para medir los rayos de curvatura del cristalino (del Gr. ofthalmós=ojo, fakós=lente, y métron=medida).

**OFTALMOFANTOMA.**- Ojo artificial destinado al estudio del globo ocular y práctica de la oftalmoscopia (del Gr. ofthalmós=ojo, y femí=dar a conocer).

**OFTALMOFIMA.**- Tumefacción del globo ocular (del Gr. ofthalmós=ojo y fyma=tumor o absceso).

**OFTALMOFUNDUSCOPIA.**- Examen del fondo de ojo (del Gr. ofthalmós=ojo, y skopéo=observar, y del Lt. fundus=fondo).

**OFTALMOFUNDUSCOPIO.**- Oftalmoscopio (del Gr. ofthalmós=ojo, y skopéo=observar, y del Lt. fundus=fondo).

**OFTALMOGRAFIA.**- Descripción del ojo/Registro gráfico de los movimientos oculares (del Gr. ofthalmós=ojo, y grafé=dibujo).

**OFTALMOICONOMETRO.**- Instrumento para medir el tamaño y forma de las imágenes retinianas (del Gr. ofthalmós=ojo, eikon=imagen, y métron=medida).

**OFTALMOLEUCOSCOPIO.**- Aparato para el examen de la percepción cromática por medio de la luz polarizada

(del Gr. *ofthalmós*=ojo, *luekós*=blanco, y *skópeo*=observar).

**OFTALMOLITO.**- Dacriolito. Cálculo o concreción en las vías lacrimales (del Gr. *ofthalmós*=ojo, y *lithos*=piedra).

**OFTALMOLOGIA.**- Ciencia que se refiere al ojo en cualquiera de sus aspectos, especialmente en los de tipo médico (del Gr. *ofthalmós*=ojo y *lógos*=ciencia).

**OFTALMOLOGO.**- Médico titulado en la especialidad de oftalmología (del Gr. *ofthalmós*=ojo, y *lógos*=tratado).

**OFTALMOMALACIA.**- Reblandecimiento ocular. Pthisis bulbi (del Gr. *ofthalmós*=ojo, y *malakós*=blando).

**OFTALMOMETRIA.**- Determinación de las medidas (físicas, ópticas, químicas) del ojo. Empléase generalmente para la medida del radio de curvatura de la cara anterior de la córnea (del Gr. *ofthalmós*=ojo, y *métron*=medida).

**OFTALMOMETRO.**- Queratómetro (del Gr. *ofthalmós*=ojo, y *métron*=medida).

**OFTALMOTROSCOPIO.**- Aparato combinado que reúne un oftalmoscopio y un queratómetro (del Gr. *ofthalmós*=ojo, *métron*=medida, y *skopéo*=ver).

**OFTALMOMIOTOMIA.**- Sección de los músculos oculares (del Gr. *ofthalmós*=ojo, *mys*=músculo, y *tomé*=cor-te).

**OFTALMONCO.**- Oftalmofima (del Gr. *ofthalmós*=ojo, y *ógnos*=tumor).

**OFTALMONOMIA.**- Reunión de conocimientos acerca del ojo y la oftalmología (del Gr. *ofthalmós*=ojo, y *nómos*=costumbre).

**OFTALMOPATIA.**- Enfermedad ocular (del Gr. *ofthalmós*=ojo y *páthos*=enfermedad).

**OFTALMOPLEGIA.**- Parálisis de los músculos oculares intrínsecos o extrínsecos. —de Graux-Féréol: Parálisis del recto externo de un ojo y del recto interno del ojo adelfo. —de Sauvigneau: Parálisis del recto interno de un ojo y espasmo del recto interno del adelfo. —de Parinaud: Parálisis de ambos elevadores y a veces de la convergencia (del Gr. *ofthalmós*=ojo y *plegué*=pali-za).

**OFTALMOPLEUROPLEGIA.**- Nombre tomado de SCHAPRINGER, con que designaba la parálisis conjugada de las versiones laterales (del Gr. *ofthalmós*=ojo, *pleurá*=costado, y *plegué*=golpe).

**OFTALMOPONIA.**- Astenopía (del

Gr. *ofthalmós*=ojo, y *pónos*=trabajo).

**OFTALMOPOTOSIS.**- Gran exoftalmía con apariencia de ojo caído (del Gr. *ofthalmós*=ojo, y *ptósis*=caída).

**OFTALMORREACCION.**- Término introducido por CALMETTE para designar una reacción inmunológica hecha con fines diagnósticos, producida al instilar un antígeno específico en el saco conjuntival (del Gr. *ofthalmós*=ojo, y del Francés *réaction*=reacción).

**OFTALMORREXIS.**- Rotura perforante de la córnea o de la esclera (del Gr. *ofthalmós*=ojo, y de *rhéxis*=rotura).

**OFTALMOSCOPIA.**- Exploración visual del fundus oculi a través de la pupila mediante el oftalmoscopio (del Gr. *ofthalmós*=ojo, y *skopéo*=mirar).

**OFTALMOSCOPIO.**- Instrumento de exploración que mediante una luz coaxial y unas lentes permite ver el fundus oculi (del Gr. *ofthalmós*=ojo y *skopéo*=ver).

**OFTALMOSTATO.**- Instrumento quirúrgico que sirve para mantener fijo el globo ocular durante las intervenciones sobre él (del Gr. *ofthalmós*=ojo, e *istánai*=sujetar).

**OFTALMOSTERESIS.**- Falta de uno o ambos ojos (del Gr. *ofthalmós*=ojo, y *stéresis*=privación).

**OFTALMOTONO.**- Presión intraocular (del Gr. *ofthalmós*=ojo, y *tónos*=tensión).

**OFTALMOTONOMETRIA.**- Medida de la presión intraocular (del Gr. *ofthalmós*=ojo, *tónos*=tensión, y *métron*=medida).

**OFTALMOTROPO.**- Juego de ojos artificiales con sus músculos extrínsecos para el estudio de la motilidad ocular (del Gr. *ofthalmós*=ojo, y *tropéo*=dirigir).

**OFTALMOTROPOMETRIA.**- Medición del ángulo de un estrabismo. Clinometría (del Gr. *ofthalmós*=ojo, *tropéo*=dirigir, y *métron*=medida).

**OFTALMOXEROSIS.**- Xeroftalmía (del Gr. *ofthalmós*=ojo, y *xeros*=seco).

**OFTALMOXISIS.**- Raspado de la conjuntiva (del Gr. *ofthalmós*=ojo, y *xy-sis*=derrame).

**OFTALMOXISTRO.**- Instrumento para el raspado o escarificación de la conjuntiva. (Del Gr. *ofthalmós*=ojo y *xyster*=raspador).

**OJO.**- Globo ocular. Por extensión aplicase también a sus anexos e inclu-

so a todo el aparato de la visión (del Lt. oculus=ojo).

**OMMATIDIO.**- Ojo compuesto de los insectos (del Gr. ómma, ommatos=ojo).

**ONDINA.**- Pequeño frasco de vidrio para irrigaciones oculares (del Lt. unda=agua fluyente).

**OPERCULO.**- Parte retiniana que al romperse ha dado origen a un desgarro en los desprendimientos de retina (del Lt. operculum=tapadera).

**OPSIONOSIS.**- Término general para las enfermedades o afecciones de la visión (del Dr. ópsis=visión y nósos=enfermedad).

**OPSOCLONIA.**- Mioclonía atáxica de los ojos (del Gr. ópsis=visión y klónos=convulsión).

**OPTICA.**- Rama de la física que trata de la luz y de la visión (del Gr. optiké=óptico).

**OPTICO.**- Relativo a la visión o a la óptica (del Lt. opticus=óptico).

**OPTICONASION.**- Distancia entre el borde posterior del agujero óptico y el nasion.

**OPTIMETRO.**- Optómetro (del Gr. optós=visible y métron=medida).

**OPTODINAMOMETRO.**- Aparato para determinar el punto próximo de visión y de la fuerza de acomodación (del Gr. optós=visible, dynamis=fuerza, y métron=medida).

**OPTOFONO.**- Instrumento que transforma las ondas luminosas en sonoras, y por el cual los ciegos pueden discernir la luz de la oscuridad por el sentido del oído (del Gr. optós=visible, y foné=sonido).

**OPTOGRAFIA.**- Estudio de las imágenes proyectadas en la retina (del Gr. optós=visible, y grafá=dibujo).

**OPTOGRAMA.**- Imagen formada por la asimilación de la luz por los pigmentos fotosensibles de la retina (del Gr. optós=visible y grámma=dibujo).

**OPTOMENINGE.**- Confuso término para designar la retina, que más debiera aplicarse a las meninges del nervio, quiasma o cintillas ópticas (del Gr. optós=visible, y menigx=membrana).

**OPTOMETRÍA.**- Medición de la agudeza visual y selección de lentes para corregir los defectos visuales (del Gr. optós=visible, y métron=medida).

**OPTOMETRISTA.**- Técnico diplomado en optometría (del Gr. optós=visible, y métron=medida).

**OPTÓMETRO.**- Aparato que sirve pa-

ra determinar el valor de las ametropías por el enfoque oftalmoscópico de la retina del paciente (del Gr. optós=visible, y métron=medida).

**OPTOTIPO.**- Letras o signos impresos de varios tamaños, empleados por los oculistas en el examen de la agudeza visual (del Gr. optós=visible, y typos=figura).

**ORA SERRATA.**- Línea dentada que separa la pars ciliaris y la pars optica de la retina (en Lt.: línea serrada).

**ORBICULUS CILIARIS.**- En latín: anillo ciliar.

**ÓRBITA.**- Cavidad ósea entre el cráneo y la cara que contiene el globo ocular y sus tejidos anexos (del Lt. orbita=órbita).

**ORBITAL.**- Dícese del punto más bajo del borde inferior de la órbita (del Lt. orbita=órbita).

**ORBITONASAL.**- Relativo a la órbita y la nariz (del Lt. orbita=órbita, y nasus=nariz).

**ORBITOSTATO.**- Instrumento para medir el eje orbitario (del Lt. orbita=órbita, y status=posición).

**ORBITOTOMÍA.**- Sección o incisión de la órbita (del Lt. orbita=órbita, y del Gr. tomé=corte).

**ORTOCÉNTRICO.**- Dícese de las lentes cuyo punto central corresponde al centro de la pupila (del Gr. orthós=derecho, y kéntron=punto).

**ORTOCROMÁTICO.**- De color normal o que se tiñe normalmente (del Gr. orthós=derecho, y jroma=color).

**ORTOFORIA.**- Equilibrio normal de los músculos oculares, que consigue que sin esfuerzo ambos ojos miren al mismo punto (del Gr. orthós=derecho, y foréo=llevar).

**ORTÓMETRO.**- Instrumento para determinar la protrusión relativa de los globos oculares (del Gr. orthós=derecho, y métron=medida).

**ORTOPIA.**- Visión correcta (del Gr. orthós=derecho, y ops=ojo).

**ORTÓPTICA.**- Ciencia y técnica de enseñar al sistema sensorial de la visión binocular a funcionar correctamente (del Gr. orthós=recto, y optós=visible).

**ORTÓPTICO.**- Relativo a la visión binocular correcta (del Gr. orthós=derecho, y optós=visible).

**ORTOPTISTA.**- Técnico en ortóptica. (del Gr. orthós=recto, y optós=visible)

**ORTOSCOPIA.**- Visión normal. Exa-

men del ojo por medio del ortoscopio (del Gr. orthós=recto, y skopéo=ver).

**ORTOSCOPIO.**- Instrumento que contrarresta la refracción de la córnea por medio de una capa de agua y que se emplea en el examen del ojo (del Gr. orthós=correcto, y skopéo=ver).

**ORTOTROPIA.**- Situación en que ambos ojos miran a un mismo punto durante la visión binocular. Puede darse con ortoforia o con heteroforia (del Gr. orthós=recto, y tropéo=dirigir).

**ORZUELO.**- Pequeño furúnculo en el borde del párpado; puede ser externo si afecta a una glándula de Zeis, o interno si afecta a una glándula de Meibomio. (del Lt. hordeolus=grano de cebada).

**O. S.**- Abreviatura de oculus sinister =ojo izquierdo.

**OSCILOPSIA.**- Término introducido por BRICKNER para expresar la percepción errónea de los objetos que parecen oscilantes por trastornos ópticos de tipo sensoriomotor o psíquico (del Lt. oscillum=figurilla votiva que se cuelga de los árboles, y del Gr. ópsis=visión).

**OSTIUM LACRIMALE.**- Desembocadura en el meato inferior del ducto lacrimonasal (en Lt.: puerta lacrimal; plural: ostia lacrimalia).

**OSTRINO.**- De color púrpura (del Lt. ostrinus=purpúreo).

**O. U.**- Abreviatura de oculus uterque =ambos ojos.

**OXIBLEPSIA.**- Agudeza extraordinaria de la visión. Oxiopía (del Gr. oxys=agudeza).

**OXIMETRIA.**- Acuimetría (del Gr. oxys=agudeza, y métron=medida).

**OXIOPIA.**- Oxiopsia (del Gr. oxys=agudeza y ops=ojo).

**OXIOPSIA.**- Agudeza visual (del Gr. oxys=agudeza, y ophis=visión).

**OXIOPTRIA.**- Término introducido por BLASKOVICS para designar la unidad de medida de la agudeza visual y que es valor recíproco del ángulo visual expresado en grados. Una oxioptría de 1.<sup>o</sup> corresponde a la facultad de contar los dedos de la mano a la distancia de 1 metro (del Gr. oxys=agudeza y optós=visto).

# PREMIO DOCTOR CUMPLIDO

— La Sociedad Canaria de Oftalmología convoca un premio anual, denominado Premio "Doctor Cumplido".

— Podrá optar a este premio todo médico oftalmólogo que haya terminado su residencia en un Hospital de las dos provincias canarias o del Sáhara durante el año 1979.

— Como méritos para concurrir al premio solo se valorarán los desarrollados entre el término de la carrera y el fin de la Residencia. Solo serán tenidos en cuenta los méritos aportados documentalmente (originales, transcripciones, fotocopias, etc.)

— El premio consistirá en el pago del viaje y estancia durante un mes del año 1980 en el Departamento de Oftalmología del Hospital Universitario de Clermont-Ferrand (Prof. SOLÉ) y/o en el del Centro Especial "Ramón y Cajal" de Madrid (Prof. MURUBE DEL CASTILLO).


— Las instancias para el premio y la documentación adjunta podrán ser enviadas hasta el 31 de diciembre de 1979 a la Sociedad Canaria de Oftalmología, Facultad de Medicina de La Laguna, Departamento de Oftalmología.

— El tribunal designador estará formado por el Presidente de la Sociedad Canaria de Oftalmología, el Director de los Archivos de la Sociedad Canaria de Oftalmología y el Jefe del Departamento de Oftalmología del Centro Especial "Ramón y Cajal".

— El fallo del tribunal será inapelable, y se anunciará a los concursantes durante el primer trimestre de 1980.

Este premio será subvencionado por Intermed, S. A. y SSC sutures.

# CONFERENCIAS



Dr. F. LOSADA GARCÍA-ONTIVEROS: **"Microcirugía y Oftalmología"**.

El Dr. Fernando LOSADA, Profesor Adjunto de Oftalmología de la Universidad del Estado de Nueva York y hermano del secretario de redacción de nuestra revista, Dr. Gonzalo LOSADA, disertó en el Aula Magna de nuestra Facultad de Medicina de La Laguna sobre microcirugía ocular.

El conferenciante expuso la importancia de incorporar el microscopio quirúrgico a casi todas las técnicas operatorias de la Oftalmología, y como en cada área de la especialidad la microscopía abre inmensas posibilidades a la investigación quirúrgica. Sus consejos los resumió en lo que denominó el decálogo de la microcirugía.



Dr. J. M. AGUILAR BARTOLOMÉ: **"Topografía corneal en el astigmatismo cónico"**.

El Dr. José-María AGUILAR, Director de los Archivos de la Sociedad Española de Oftalmología", ofreció una conferencia, invitado por la Sociedad Canaria de Oftalmología, en Arrecife de Lanzarote, sobre la deformidad conoide de la córnea. Esta deformidad, descrita por primera vez por el conferenciante es relativamente frecuente y provoca un astigmatismo que se corrige incompletamente con las lentes de anteojería, necesitando para la recuperación de la emetropía el uso de lentes de contacto corneal de características especiales.



Prof. J. GARCÍA SÁNCHEZ: **"Diagnóstico de los tumores intraoculares"**.

El Prof. Julián GARCÍA SÁNCHEZ, Catedrático de Oftalmología de la Universidad Complutense de Madrid, dio en Santa Cruz de La Palma, en el Curso del Congreso anual de la Sociedad Canaria de Oftalmología, una interesante conferencia sobre el diagnóstico de los tumores intraoculares. El conferenciante hizo especial hincapié en el uso de la fluoresceingrafía para el diagnóstico diferencial entre los desprendimientos de retina por tumores y por otras causas, y revisó, ayudado de una amplia iconografía, los últimos avances técnicos en la materia.



Prof. A. DOMÍNGUEZ COLLAZO: **"Tratamiento de los tumores intraoculares"**.

El Prof. Alfredo DOMÍNGUEZ COLLAZO, Catedrático de Oftalmología de la Universidad Autónoma de Madrid, disertó el 8 de diciembre ante un numeroso grupo de miembros de la Sociedad Canaria de Oftalmología, en Santa Cruz de La Palma, sobre el tratamiento de los tumores intraoculares, con especial referencia a los retinoblastomas y los melanosarcomas. Las posibilidades de combinación de los cuatro medios actuales —extirpación, fotocoagulación, radioterapia y quimioterapia— resultó altamente instructiva para todos los asistentes.

## ANÁLISIS BIBLIOGRÁFICOS

FERNANDEZ GONZALEZ, A.: "Diagnóstico y tratamiento de los cuerpos extraños intraoculares". Impr. Bermejo. Madrid (1976)

El Dr. Angel FERNÁNDEZ GONZÁLEZ, de Barcelona, ha sentido siempre una atracción preferencial hacia el tema de los cuerpos extraños intraoculares, y ello se ha manifestado en una eficacia asistencial que, conocida de todos los colegas españoles, le ha hecho recibir los más complicados casos, que a su vez han servido para incrementar su ya gran experiencia en el tema.

Fruto de esta dedicación preferencial han sido gran número de trabajos y publicaciones, cuyas dos principales manifestaciones han sido la construcción hace años de su electroimán gigante, y ahora su excelente libro "Diagnóstico y tratamiento de los cuerpos extraños intraoculares", que a lo largo de sus 470 páginas repasa la evolución histórica del tema, estudia el mecanismo de los accidentes oculares, la naturaleza y tolerancia de los cuerpos extraños, los métodos de exploración y precisión del diagnóstico, y termina con las técnicas de extracción y sus posibles secuelas.

El libro, texto de la Ponencia oficial del Congreso de la Sociedad Ergoftalmológica Española (Salamanca, 1976), ha tenido tal acogida que en estos momentos se prepara su segunda edición. En él han colaborado los doctores Emilio GIL DEL RIO, Antonio HENRIQUEZ DE GASTAÑONDO, Manuel QUINTANA CASANY y José-Antonio BERNIELL TROTA. J. M. C.

MILDER, B. & RUBIN, M. L.: "The fine art. of prescribing glasses without making a spectacle of yourself". Ed. Triad Scientific Publishers. Gainesville. Florida. EE. UU. (1978)

El libro de los Prof. Benjamín MILDER y MELVIN RUBIN, cuya traducción libre al español —"El delicado arte de prescribir anteojos sin dar el espectáculo"— carece de la chispa jocosca del título original inglés, es una metódica y maravillosa exposición de todos aquellos detalles que el oftalmólogo debiera tener presentes cuando receta lentes a sus pacientes.

La experiencia de los autores, meticulosamente recogida, procesada y criticada, ha sido vertida en este libro de 436 páginas, con una distribución didáctica y lógica, y un lenguaje sencillo, comprensible para todos. En sucesivos capítulos se tratan los problemas prácticos de la hipermetropía, acomodación, cicloplejía, miopía, astigmatismo, anisometropía, afaquia, lentes multifocales, lentes de absorción, lentes de contacto, psicodinamia del portador de anteojos, etc.

Sorprenderá al lector encontrar en el texto todos aquellos detalles y trucos de la refractometría que él había descubierto con la práctica profesional y que creía inéditos. Y encontrará otros muchos en los que jamás había pensado. Por favor, si Vd. guarda algún pequeño secreto del arte de la refractometría que no esté incluido en este libro, comuníquelo a los autores, porque un libro tan ameno y útil como este sin duda tendrá que ser reeditado en breve. J. M. C.

# **REVISTA BRASILEIRA DE OFTALMOLOGÍA**

Cada número consta de cuatro fascículos anuales

Precio de la suscripción anual: 480 cruzeiros brasileños o 32 dólares de los EE. UU. de América

Idioma: portugués

Para suscribirse dirigirse a:

Sr. Orlando MANDARINO

Rua São Salvador, 107

Rio de Janeiro (Brasil)

---

## **ACTA ESTRABOLÓGICA (MADRID)**

Fundada en 1973

Consta de un volumen anual

Suscripción anual: 500 Ptas.

Director: Dr. med. Alfredo ARRUGA FORGAS

Para suscribirse dirigirse a:

Dr. med. José PEREA GARCÍA

Secretario de Redacción

Alfonso X el Sabio, 14

Toledo (España)



## SOMMAIRE DES TRAVAUX ORIGINAUX

<b>L'examen radiologique dans les altérations organiques et fonctionelles des voies lacrymales</b> .....	MONTANARA, A.; MODUGNO, G. C. & CIABATTONI, P.	11
<b>Fixation visuelle en adaptation photopique et mesopique</b> .....	GONZÁLEZ DE LA ROSA, M.	30
<b>Syndrome de Sturge-Weber</b> .....	MARTÍN GONZÁLEZ, A. & ABREU REYES, A.	37
<b>Maladie de Bowen</b> .....	ABREU REYES, A. & MARTÍN GONZÁLEZ, A.	42
<b>Lacrimae cruenta</b> .....	LOSADA GARCIA-ONTIVEROS, G.	47
<b>Rélation entre l'hormone de croissance et la rétinopathie diabétique</b> .....	MURUBE DEL CASTILLO, J.; MARTÍN HERNÁNDEZ, R. GONZÁLEZ GARCÍA, C. & GONZÁLEZ DE LA ROSA, M.	52
<b>Causes de cécité au Sahara</b> .....	MURUBE DEL CASTILLO, J.	68
<b>Ophthalmoplegie migraineuse</b> .....	JIMENA SÁNCHEZ, C.	70
<b>Dictionnaire ophthalmologique: M, N, Ñ, O</b> .....	AGUILAR ESTÉ- VEZ, J. J. & DE LA CRUZ RODRÍGUEZ, J. M.	75

## CONTENTS OF ORIGINAL PAPERS

<b>Radiological research in organic and functional alterations of the lacrimal drainage apparatus</b> .....	MONTANARA, A.; MODUGNO, G. C. & CIABATTONI, P.	11
<b>Visual fixation in photopic and mesopic adaptation</b> .....	GONZÁLEZ DE LA ROSA, M.	30
<b>Sturge-Weber Syndrome</b> .....	MARTÍN GONZÁLEZ, A. & ABREU REYES, A.	37
<b>Intraepithelial carcinoma of the cornea</b> .....	ABREU REYES, A. & MARTÍN GONZÁLEZ, A.	42
<b>Lacrimae Sanguinis</b> .....	LOSADA GARCÍA-ONTIVEROS, G.	47
<b>Relation between HGH and diabetic retinopathy</b> .....	MURUBE DEL CASTILLO, J.; MARTÍN HERNÁNDEZ, R.; GONZÁLEZ GARCÍA, C. & GONZÁLEZ DE LA ROSA, M.	52
<b>Causes of blindness in the population of Sahara</b> .....	MURUBE DEL CASTILLO, J.	68
<b>Migraine Ophthalmoplegy</b> .....	JIMENA SÁNCHEZ, C.	70
<b>Ophthalmological dictionary: M, N, Ñ, O</b> .....	AGUILAR ESTÉVEZ, J. J. & DE LA CRUZ RODRÍGUEZ J. M.	75