

Comparación entre Ranibizumab intravítreo y Dexametasona de liberación lenta intravítrea en el tratamiento de edema macular secundario a oclusiones venosas retinianas

Comparative study between intravitreal Ranibizumab and slow release Dexametasona for the treatment of macular edema secondary to retinal venous occlusions

DALOUL A, VIVER S, ÁLVAREZ MI, KUDSIEH B, NADAL J

RESUMEN

Objetivo: Comparar la eficacia y la seguridad entre Ranibizumab intravítreo (LUCENTIS®) (Genentech, Inc.) y el implante de dexametasona de liberación lenta (OZURDEX®) (Allergan, Inc.) en el tratamiento de edema macular secundario a obstrucción venosa.

Material y métodos: Estudio retrospectivo comparativo de una serie de casos clínicos consecutivos de 40 ojos con edema macular. 20 ojos fueron tratados con Ranibizumab y 20 con implante de dexametasona. Las variables del estudio fueron la mejor agudeza visual corregida MAVC y el grosor macular medido por OCT, ambas variables antes y a los 6 meses del tratamiento, se evaluaron las complicaciones y la necesidad de retratamiento.

Resultados: En el grupo de tratamiento con Ranibizumab la MAVC mejoró de $0,49\pm 0,26$ a $0,68\pm 0,27$ y el grosor macular se redujo de 488 ± 117 micras a 334 ± 84 , ambos a los 6 meses del tratamiento. En el grupo de tratamiento con el implante de dexametasona la MAVC mejoró de $0,31\pm 0,21$ a $0,45\pm 0,28$. y el grosor macular se redujo de 499 ± 139 micras a 370 ± 111 , ambos a los 6 meses del tratamiento. No hubo diferencias estadísticamente significativas entre los dos grupos del tratamiento comparando la MAVC ($p=0,55$) y el grosor macular ($p=0,50$) antes y a los 6 meses del tratamiento. 4 (20%) pacientes en el grupo del implante de dexametasona tuvieron aumento de presión intraocular (PIO). No hubo casos de endoftalmítis, desprendimiento de retina y hemorragia vítrea en ambos grupos. 70 % en el grupo de tratamiento con Ranibizumab y 40% en el grupo con implante de dexametasona necesitaron retratamiento.

Instituto Universitario Barraquer, Universidad Autónoma de Barcelona, Barcelona, España

Correspondencia:

Amer Daloul

Instituto Universitario Barraquer, Universidad Autónoma de Barcelona, Barcelona, España

Calle Muntaner 314, CP: 08021

dr.amerdaloul@hotmail.com

Conclusión: Los dos tratamientos son eficaces y seguros para el tratamiento de edema macular secundario a obstrucción venosa, teniendo en cuenta la necesidad mayor de retratamiento en el grupo de Ranibizumab.

Palabras claves: Edema macular, agudeza visual, obstrucción venosa.

SUMMARY

Purpose: This study aims to compare both the efficiency and security of intravitreal (LUCENTIS®) (Genentech, Inc.) and slow release dexamethasone implants (OZURDEX®) (Allergan, Inc.) for the treatment of macular edema secondary to retinal vein occlusion.

Material and Methods: 40 patients (20 in the Ranibizumab group and 20 in the dexamethasone implants group) without previous treatment were included in a retrospective study. Best corrected visual acuity (BCVA), central retinal thickness using OCT, intraocular pressure, biomicroscopy status and a fundus photo documentation were evaluated before the operation and 6 months after it. Both complications and the need for another treatment were evaluated.

Results: In group 1, the BCVA improved from 0.49 (± 0.26) to 0.68 (± 0.27) after 6 months, while in group 2 the BCVA improved from 0.31 (± 0.21) to 0.45 (± 0.28). In both groups a significant reduction in retinal thickness was achieved. No significant functional or anatomical difference between the two groups was observed after 6 months. An intraocular pressure increase >21 mmHg only appeared in group 2 (4 patients). 70% of patients in group 1 and 40% in group 2 required retreatment.

Conclusion: Both therapies are effective and safe for the treatment of macular edema secondary to venous obstruction. However, the intra ocular pressure should be taken into account when considering a treatment with dexamethasone implant, as the need for retreatment should be taken into account when considering a treatment with Ranibizumab.

Keywords: Macular edema, visual acuity, venous occlusion.

INTRODUCCIÓN

La oclusión venosa de la retina (OVR) representa la segunda causa más frecuente de pérdida de visión por patología vascular de la retina, después de la retinopatía diabética. Se debe a la formación de un trombo o coágulo, a nivel de la vena central de la retina (oclusión de vena central de la retina) o de una de sus ramas (oclusión de rama venosa retiniana) (1).

La obstrucción venosa habitualmente es unilateral, aunque en un pequeño número de casos puede ser bilateral (5-15%) (2).

Los factores de riesgo son la edad avanzada, las enfermedades sistémicas como la hipertensión arterial y la diabetes, las enfermedades inflamatorias como sarcoidosis y la enfermedad de Behcet, la hiperviscosidad asociada con policitemia o proteínas plasmáticas anormales, los trastornos trombofílicos adquiridos y como causa de origen ocular

se destaca el glaucoma primario de ángulo abierto (3).

La interrupción del flujo sanguíneo causada por la obstrucción venosa causa:

- Edema de retina de predominio macular, que se produce como consecuencia de la hipoxia e isquemia retinianas, que en turno dan lugar a un incremento en la producción de los factores de crecimiento endoteliales, así como de otros mediadores de la inflamación, lo cual origina un aumento de la permeabilidad vascular.

El edema macular se considera la principal causa de disminución de agudeza visual (AV) en la OVR (1).

- Isquemia de retina por disminución de la perfusión capilar, ocasionando la muerte de células retinianas y secundariamente pérdida de función visual. Además, la isquemia induce la liberación de sustancias que estimulan la proliferación de vasos sanguíneos anómalos, que serán los principales causantes de las

complicaciones asociadas a las oclusiones venosas (1).

Las obstrucciones venosas se clasifican desde el punto de vista anatómico según la localización de la obstrucción a obstrucción vena central de la retina (OVCR) y obstrucción de rama venosa de retina (ORVR) (4,5).

Las OVRs pueden ser subdivididas dependiendo de su estado perfusional: Oclusión isquémica cuando la isquemia presenta más de 10 áreas de disco de zona no perfundida y no isquémica cuando son menos de 10 áreas de disco (6,7).

Las opciones terapéuticas actuales del edema macular secundario a obstrucción de la vena retiniana son fotocoagulación con láser argón, Ranibizumab, Dexametasona, Bevacizumab, aflibercept (1,8).

El Ranibizumab es un fragmento de anticuerpo monoclonal anti VEGF que bloquea todas las isoformas de dicho factor de crecimiento y está específicamente diseñado para uso intraocular. Este fármaco fue aprobado por la FDA (Food and Drug Administration) para el tratamiento del edema macular asociado a OVCR y ORVR en junio de 2010 y en mayo de 2011 ha sido aprobado para este uso por la Agencia Europea del Medicamento (EMA) (9,10).

El implante de dexametasona de liberación lenta es un implante de esteroides inyectable intravítreo de acción prolongada, contiene 700 µg de dexametasona, el implante se disuelve lentamente para liberar el fármaco al gel vítreo. Este fármaco ha sido aprobado por la FDA para el tratamiento del edema macular asociado a OVR en junio de 2009 y por la EMA en junio de 2010 (11).

El objetivo de nuestro estudio es comparar la eficacia y la seguridad entre Ranibizumab intravítreo y el implante de dexametasona de liberación lenta en tratamiento de edema macular secundario a obstrucciones venosas.

POBLACIÓN, MATERIAL Y MÉTODOS

Se realizó un estudio prospectivo de una serie de casos consecutivos que comprende 40 ojos de 40 pacientes con OVR que se sometieron a inyección de Ranibizumab IV o Dexametasona de liberación lenta IV. Todas las 40 intervenciones fueron realizadas por el

mismo cirujano (SV) entre 2012 y 2013 en el Centro Oftalmológico Barraquer, Barcelona, España.

Se obtuvo consentimiento informado de cada paciente para este estudio. Este estudio se llevó a cabo siguiendo los postulados de la Declaración de Helsinki.

El criterio de inclusión fue el edema macular secundario OVR de tipo no isquémico de menos de un mes de evolución.

Los criterios de exclusión fueron un tratamiento previo y más de un mes de evolución, tiempo de seguimiento menos de 6 meses y glaucoma o hipertensión ocular en el grupo de tratamiento con el implante de dexametasona.

En el preoperatorio todos los pacientes fueron sometidos a valoración de la MAVC, medida con el optotipo de Snellen y rejilla de Amsler para detectar metamorfopsia. También se sometieron a exámen con la lámpara de hendidura, valoración del fondo de ojo bajo medriasis, medición de PIO con tonómetro de (Goldmann). Se realizó Tomografía de coherencia óptica de segmento posterior con el tomógrafo Cirrus HD-OCT (Carl Zeiss Meditec, Dublin, CA) y angiografía retiniana con fluoresceína.

Los pacientes en el grupo de Ranibizumab fueron retratados según los siguientes criterios de retratamiento: si la MAVC fue peor al mes acompañada con edema macular, en los casos de persistencia o empeoramiento del edema macular sin mejorar la MAVC. En cualquier caso, el intervalo entre 2 dosis no fue inferior a 1 mes, mientras los pacientes en el grupo de implante de dexametasona fueron retratados en casos que la MAVC a los 4 meses fue peor con persistencia o empeoramiento del edema macular

TÉCNICA QUIRÚRGICA

Las intervenciones fueron realizadas bajo anestesia tópica, los pacientes fueron tratados con Exocin colirio durante 5 días antes y después de la intervención.

Todos los pacientes fueron sometidos a seguimiento postoperatorio en el día 1, 1 semana, luego seguimiento mensual. Se registraron las siguientes variables después de la cirugía: MAVC a los 6 meses, grosor macular central a los 6 meses, presión intraocular durante el seguimiento y necesidad de retratamiento.

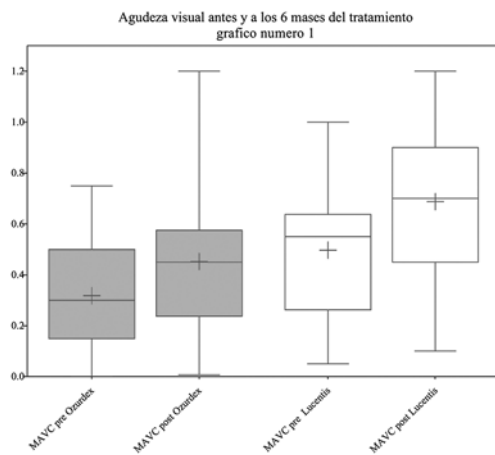


Fig. 1: El gráfico demuestra la mejoría de la MAVC después del tratamiento.

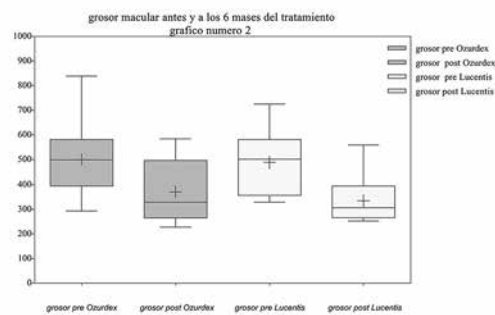


Fig. 2: El gráfico demuestra la disminución del grosor macular en ambos grupos de tratamiento.

EL ANÁLISIS ESTADÍSTICO

El análisis estadístico se realizó con el programa SPSS 17.0 (SPSS Inc., Chicago, Illinois, EE.UU.). Se utilizó la prueba de Kolmogorov-Smirnov para comprobar la distribución normal de las variables continuas. Se utilizó la prueba t no pareado para comparar la MAVC y el grosor macular. Las diferencias con un valor de $p < 0,05$ fueron consideradas estadísticamente significativas.

RESULTADOS

Se incluyeron en este estudio 40 ojos de cuarenta pacientes, la edad media de los pacientes fue de $64,25 \pm 11$ años, 24 de los pacientes eran hombres y 16 mujeres.

En el grupo de tratamiento con Ranibizumab la MAVC mejoró de $0,49 \pm 0,26$ a $0,68 \pm 0,27$ a los 6 meses después del tratamiento.

En el grupo de tratamiento con Ranibizumab el grosor macular medido por OCT se redujo de 488 ± 117 micras a 334 ± 84 micras a los 6 meses.

En el grupo de tratamiento con implante de dexametasona la MAVC mejoró de $0,31 \pm 0,21$ a $0,45 \pm 0,28$ 6 meses después del tratamiento.

En el grupo de tratamiento con implante de dexametasona el grosor macular medido por OCT se redujo de 499 ± 139 micras a 370 ± 111 micras a los 6 meses.

No hubo diferencias estadísticamente significativas entre los dos grupos del tratamiento comparando la MAVC y el grosor macular antes y a los 6 meses del tratamiento (gráficos 1 y 2).

No hubo aumento de la presión intraocular en el grupo de tratamiento con Ranibizumab mientras 4 (20%) pacientes en el grupo de implante de dexametasona tuvieron aumento de PIO que fue controlado medicamente.

No hubo casos de endoftalmítis, desprendimiento de retina y hemorragia vítrea en ambos grupos.

6 (30%) pacientes necesitaron solo una inyección de Ranibizumab mientras los 70% restantes necesitaron más de una inyección. 5 pacientes necesitaron dos, 4 pacientes necesitaron 3, 3 pacientes necesitaron 4 y 2 pacientes necesitaron 4 inyecciones durante el seguimiento.

12 (60%) pacientes necesitaron solo una inyección de implante de dexametasona, el resto de los pacientes necesitaron dos inyecciones durante el seguimiento.

DISCUSIÓN

La eficacia y seguridad de los implantes de dexametasona intravítreos (Ozurdex®) y de las inyecciones de Ranibizumab (LUCENTIS®) han sido evaluados en muchos estudios (9-12). En los ensayos clínicos (9,10), la pauta de tratamiento con Ranibizumab en el edema macular secundario a OVR ha sido realizada mediante inyecciones mensuales fijas durante los 6 primeros meses, pasando posteriormente a realizar tratamiento a demanda, también conocido como tratamiento PRN (pro re nata). Sin embargo, en la práctica clínica y así consta en la ficha técnica del fármaco aprobada por la EMA, con el fin de evitar en algunos casos un sobretreatment innecesario, se ha propuesto una pauta con dosis mensuales continuas hasta que se estabilice la AV. No obstante, otra pauta utilizada

habitualmente en la práctica clínica es realizar un tratamiento con una fase de carga de 3 inyecciones mensuales consecutivas seguida de tratamiento PRN (1).

Un tema controvertido y aun no resuelto es si se debe eliminar o no todo el fluido intra y subretiniano y se necesita más investigación para saber el beneficio de utilizar una fase de carga. En nuestro estudio notamos que hay casos que mejoran con solo una inyección.

Los datos en relación con el perfil de seguridad del implante de dexametasona en otros estudios (12,13) mostraron una baja proporción de hipertensión ocular pero con tendencia a la disminución de las cifras de PIO a lo largo del periodo de seguimiento, especialmente cuando se instaura tratamiento topico antiglaucomatoso, y esto coincide con lo que observamos en nuestro estudio en el grupo del implante de dexametasona dado que notamos aumento de presión intraocular en cuatro casos que fueron controlados medicamente sin necesidad de intervención quirúrgica para bajar la presión. Por otro lado, no hemos encontrado ninguna complicación grave (endofalmitis, desprendimiento de retina o hemorragia de vítreo).

En este estudio notamos mejoría significativa en la MAVC en cada grupo, comparando la inicial con la obtenida a los 6 meses del tratamiento (grafico1), comparando los resultados obtenidos de la MAVC a los 6 meses del tratamiento entre los ambos grupos no encontramos diferencias estadísticamente significativas ($p < 0,001$).

Mayer (14) en su estudio de 112 pacientes no encontró diferencia entre ambos tratamientos y esto coincide con nuestro resultados sin embargo, notaron en el grupo del implante de dexametasona tendencia a mejorar la agudeza visual en el edema causado por oclusión central, mientras que en el edema causado por oclusión de rama la tendencia a mejorar la MAVC fue en el grupo de Ranibizumab.

En respecto al grosor macular notamos también disminución evidente en cada grupo antes y después del tratamiento (gráfico 2), sin embargo, comparando los resultados entre los ambos grupos no encontramos diferencias estadísticamente significativas ($p < 0,001$), y estos resultados son similares a los publicados (10-13).

Según los resultados obtenidos en nuestro estudio podemos decir que ambos fármacos Ranibizumab y la dexametasona de lenta liberación tienen la misma eficacia al nivel de la MAVC y la anatomía macular, sobre todo el grosor macular. También podemos concluir que dichos fármacos se pueden considerar de primera elección en el tratamiento del edema macular secundario a las oclusiones.

Sin duda el efecto secundario del implante de dexametasona del aumento de presión intraocular es uno de los factores más importantes para la toma de una decisión respecto al tratamiento.

La frecuencia del retratamiento fue francamente más elevada cuando se utiliza Ranibizumab y esto se puede considerar una de las ventajas del implante de dexametasona, así el ultimo puede ser adecuado en ojos vitrectomizados.

BIBLIOGRAFÍA

1. MJ Abraldesa MA Zapata, F Gómez-Ulla, y J García-Arumí. De la evidencia científica a la practica clinica: pautas de tratamiento del edema macular secundario a oclusion venosa retiniana. Arch Soc Esp Oftalmol. 2012; 87 (Supl 1): 54-62.
2. Rogers S, McIntosh RL, Cheung N, Lim L, Wang JJ, Mitchell P, et al. The prevalence of retinal vein occlusion: pooled data from population studies from the United States, Europe, Asia, and Australia. Ophthalmology. 2010; 117: 313-9.
3. Kanski, Jack J. Clinical ophthalmology: a systematic approach. – 7th ed. 1. Ophthalmology. I. Title II. Bowling, Brad (Bradley) 617.7-dc22 ISBN-13: 9780702040931.
4. Hayreh SS. Prevalent misconceptions about acute retinal vascular occlusive disorders. Prog Retin Eye Res. 2005; 24: 493-519.
5. Scott IU, Blodi BA, Ip MS, Vanveldhuisen PC, Oden NL, Chan CK, et al. Score Study report 2: Interobserver agreement between investigador and Redding center classification of retinal vein occlusion type. Ophthalmology. 2009; 116: 756-61.
6. Central Vein Occlusion Study Group. Natural history and clinical management of central retinal vein occlusion. Arch Ophthalmol. 1997; 115: 486-91. [Erratum in Arch Ophthalmol. 1997; 115: 1275].
7. Yau JW, Lee P, Wong TY, Best J, Jenkins A. Retinal vein occlusion: an approach to diagnosis, systemic risk factors and management. Intern Med J. 2008; 38: 904-10.

8. Boyer D, Heier J, Brown DM, Clark WL, Vitti R, Berliner AJ, Groetzbach G, Zeitz O, Sandbrink R, Zhu X, Beckmann K, Haller Vascular endothelial growth factor Trap-Eye for macular edema secondary to central retinal vein occlusion: six-month results of the phase 3 COPERNICUS study *JA Ophthalmology*. 2012 May; 119(5): 1024-32.
9. Brown DM, Campochiaro PA, Singh RP, Li Z, Gray S, Saroj N, et al. Ranibizumab for macular edema following central retinal vein occlusion: six-month primary end point results of a phase III study. *Ophthalmology*. 2010; 117: 1124-33.
10. Campochiaro PA, Heier JS, Feiner L, Gray S, Saroj N, Rundle AC, et al. Ranibizumab for macular edema following branch retinal vein occlusion: six-month primary end point results of a phase III study. *Ophthalmology*. 2010; 117: 1102-12.
11. Haller JA, Bandello F, Belfort R, Blumenkranz MS, Gillies M, Heier J, et al. Dexamethasone intravitreal implant in patients with macular edema related to branch or central retinal vein occlusion twelve-month study results. *Ophthalmology*. 2011; 118: 2453-60.
12. Haller JA, Bandello F, Belfort R, Blumenkranz MS, Gillies M, Heier J, et al. Randomized, sham-controlled trial of dexamethasone intravitreal implant in patients with macular edema due to retinal vein occlusion. *Ophthalmology*. 2010; 117: 1134-46.
13. Mayer WJ, Haddjigoli A, Wolf A, Herold T, Haritoglou C. [Comparison of Intravitreal Dexamethasone Implant versus Intravitreal Ranibizumab as a First-Line Treatment of Macular Oedema due to Retinal Vein Occlusion]. *Klin Monbl Augenheilkd*. 2015 Nov; 232(11): 1289-96. doi: 10.1055/s-0035-1546176. Epub 2015 Jul 21.