

# Nefritis tubulointersticial y uveítis: 2 casos clínicos de pacientes hermanos y revisión de la literatura

## *Tubulointerstitial nephritis and uveítis: 2 brothers' case reports and review of the literature*

RODRÍGUEZ GONZÁLEZ F<sup>1</sup>, REYES RODRÍGUEZ M<sup>1</sup>, HERNÁNDEZ FF<sup>2</sup>,  
MEDINA RIVERO F<sup>1</sup>

### RESUMEN

**Objetivo:** La nefritis tubulointersticial con uveítis (TINU) es una enfermedad poco frecuente de etiología no bien definida y caracterizada por la combinación de nefritis tubulointersticial, uveítis y anomalías bioquímicas.

**Método y resultados:** Presentamos dos casos de pacientes varones hermanos con uveítis anterior bilateral y elevación de  $\beta$ -2 microglobulina en orina, con el haplotipo DRB1\*01 DQB1\*0501 asociado al síndrome TINU presente en ambos casos y posiblemente desencadenados por la ingesta previa de ibuprofeno oral.

**Conclusiones:** El síndrome TINU afecta predominantemente a mujeres jóvenes y adolescentes y posiblemente se trate de una entidad infradiagnosticada. Es posible que esté asociado a reacciones de hipersensibilidad, especialmente infecciones o medicamentos, que puedan desencadenar el cuadro. Existe una fuerte asociación del HLA de clase II, en concreto del haplotipo DRB1\*01 DQB1\*0501 con esta enfermedad, y los niveles elevados de  $\beta$ -2 microglobulina en orina constituyen un marcador importante de la enfermedad tubulointersticial.

**Palabras clave:** TINU, nefritis tubulointersticial con uveítis,  $\beta$ -2 microglobulina, HLA.

### SUMMARY

**Objective:** Tubulointerstitial nephritis and uveitis (TINU) syndrome is a rare disease of unknown etiology characterized by the combination of tubulointerstitial nephritis, uveitis and biochemical abnormalities.

**Method and results:** We present a case report of two brothers with bilateral anterior uveitis and high urine levels of  $\beta$ -2 microglobulin. Both patients had the DRB1\*01 DQB1\*0501

<sup>1</sup> Servicio de Oftalmología. Hospital Universitario de Gran Canaria Doctor Negrín. Las Palmas de Gran Canaria. España.

<sup>2</sup> Servicio de Reumatología. Hospital Universitario de Gran Canaria Doctor Negrín. Las Palmas de Gran Canaria. España.

Correspondencia:

Fayna Rodríguez González

Servicio de Oftalmología. Hospital Universitario de Gran Canaria Doctor Negrín.

Barranco de la Ballena s/n, 35010 Las Palmas de Gran Canaria. España

fayna.rodriguez.gonzalez@gmail.com

haplotype in association with the TINU syndrome which could be triggered by the ingestion of oral ibuprofen.

**Conclusions:** The TINU syndrome, probably underdiagnosed, affects mostly young women and adolescents. It may be associated with hypersensitivity reactions, infections and drugs. A high association has been reported between the class II HLA, in particular the DRB1 \* 01 DQB1 \* 0501 haplotype, and this syndrome. Moreover, high  $\beta$ -2 microglobulin urine levels have been determined as an important marker of tubulointerstitial disease.

**Keywords:** TINU, tubulointerstitial nephritis and uveítis,  $\beta$ -2 microglobulin, HLA.

## INTRODUCCIÓN

La nefritis tubulointersticial con uveítis (TINU) es una enfermedad inflamatoria ocularrenal poco frecuente descrita por primera vez en el año 1975 por Dobrin (1). Se caracteriza por nefritis tubulointersticial y uveítis sin la existencia de enfermedad sistémica subyacente específica (2).

Puede estar relacionada con enfermedades autoinmunes, infecciones, enfermedades sistémicas o uso previo de determinadas medicaciones. Aunque se han descrito casos en pacientes adultos, característicamente afecta a niños y jóvenes, con una edad media típica de presentación de 14 años (3). Las mujeres se afectan con más frecuencia que los varones (2). Aunque el diagnóstico del síndrome TINU sólo representa el 1-2% de todos los pacientes de centros especializados en uveítis (4), es probablemente una entidad infradiagnosticada dado que el componente renal es a menudo autolimitado y pasa desapercibido clínicamente. Si bien la biopsia renal proporciona el diagnóstico definitivo de esta patología, es una prueba invasiva generalmente no bien tolerada por niños. Por este motivo, los niveles de  $\beta$ -2 microglobulina en orina han sido propuestos como una herramienta útil para detectar la nefritis en casos de TINU, ya que en casos de nefritis tubulointersticial es excretada pero no reabsorbida por los túbulos, dando lugar a niveles elevados en orina (5).

La asociación de esta enfermedad con determinados HLA fue descrita por primera vez por Levinson y cols. (6), quienes encontraron una fuerte asociación entre el HLA-DQA1\*01, HLA-DQB1\*05 y HLA-DQB1\*01 y el riesgo de desarrollar la enfermedad.

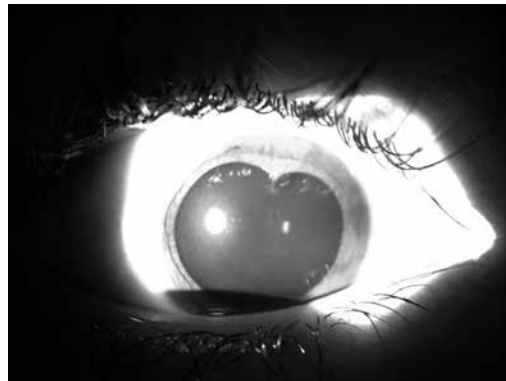
Presentamos dos casos de pacientes varones hermanos con síndrome TINU que se

desarrolla tras cuadro catarral de vías altas y tratamiento con ibuprofeno oral que fueron atendidos en la Consulta de Uveítis de nuestro hospital. Ambos casos se presentaron con pocos meses de diferencia entre sí, debutando primero el paciente de menor edad.

## CASOS CLÍNICOS

### Caso 1

Paciente varón de 11 años de edad sin antecedentes personales de interés salvo la presentación ocasional de aftas orales y un cuadro catarral de vías altas hacia 3 semanas que trató con ibuprofeno, que acude a la unidad de uveítis de nuestro hospital por cuadro de 10 días de evolución de ojo rojo derecho no doloroso sin disminución de la agudeza visual. No refiere sintomatología miccional, hematuria macroscópica, orinas espumosas, edemas en miembros inferiores o nicturia, síntomas neurológicos, digestivos o articulares, ni lesiones cutáneas o genitales. A la exploración presenta una agudeza visual sin corrección de 1 en ambos ojos y al examen con lámpara de hendidura del ojo derecho se observa hipermia ciliar intensa con tyndall+++ e hipopion



*Fig. 1:  
Biomicroscopía  
del ojo derecho.  
Sinequia posterior  
con pupila en  
trébol.*

inferior de 1 mm. Además, presenta una sinequia posterior con pupila en trébol (fig. 1). La presión intraocular es normal y en el examen del fondo de ojo destaca tyndall vítreo anterior, pero sin focos de coriorretinitis ni vasculitis y la ausencia de edema macular. El ojo izquierdo es normal, y el paciente es diagnosticado de uveítis anterior aguda unilateral sinequante.

Se realizaron pruebas de laboratorio destacando una función renal normal, sin alteraciones en el sedimento urinario o proteinuria, con microalbuminuria negativa. No presentaba glucosuria ni fosfaturia, pero destacaba un nivel de  $\beta$ -2 microglobulina en orina de 1.050 ng/mL (rango normal: 0,00-300,00 ng/mL), con  $\beta$ -2 microglobulina en sangre normal. Se determinó el HLA, presentando el paciente el haplotipo DRB1\*01 DQB1\*0501, asociado al síndrome TINU.

El paciente recibe tratamiento con corticoides tópicos, peribulbares y sistémicos con respuesta parcial al mismo y al mes de inicio del cuadro presenta afectación del ojo adelfo con tyndall +/- . Dada la escasa respuesta al tratamiento, la tendencia a la recurrencia del cuadro al disminuir la dosis y como ahorrador de corticoides, se decide iniciar tratamiento con metotrexato oral con escalada de dosis y posteriormente se añade ciclosporina, con lo que se consigue la estabilidad clínica del paciente. Se asoció durante unos meses adalimumab subcutáneo que el paciente rechazó por dolor en el lugar de la inyección.

## Caso 2

Paciente varón de 15 años de edad, sin antecedentes personales de interés salvo la ingesta de ibuprofeno oral la semana anterior al inicio de los síntomas por cuadro catarral de vías altas. Acude a la consulta por cuadro de 7 días de evolución de ojo rojo doloroso bilateral. No refiere sintomatología miccional, hematuria macroscópica, orinas espumosas, edemas en miembros inferiores o nicturia, ni clínica articular, mucocutánea o neurológica. A la exploración con lámpara de hendidura presenta tyndall+ en el ojo derecho y tyndall++ en el ojo izquierdo, con tyndall vítreo bilateral sin vasculitis o edema macular.

En las pruebas de laboratorio realizadas destacan una función renal normal, sin altera-

ciones en el sedimento urinario o proteinuria, pero sí glucosuria e hipouricemia. Los niveles de  $\beta$ -2 microglobulina en orina fueron de 830 ng/mL (rango normal: 0,00-300,00 ng/mL), con niveles en sangre normales. Asimismo, se determina el tipaje HLA de clase II, presentando igual que en el caso anterior el haplotipo DRB1\*01 DQB1\*0501, asociado al síndrome TINU.

El paciente recibe tratamiento con corticoides tópicos y sistémicos y posteriormente se inicia metotrexato oral como ahorrador de corticoides con buena respuesta al tratamiento.

## EPIDEMIOLOGÍA

El síndrome TINU o síndrome de Dobrin, se describió por primera vez en el año 1975 como una rara enfermedad caracterizada por nefritis tubulointersticial y uveítis. Desde entonces, sólo alrededor de 250 casos han sido descritos en la literatura. Generalmente ocurre en pacientes jóvenes o niños, y las mujeres se afectan hasta 3 veces más que los varones.

Representa aproximadamente el 1-2% de los casos de uveítis de centros especializados y no se han identificado diferencias raciales por el momento (7). Normalmente, la afectación renal es leve, por lo que en ocasiones pasa desapercibida, mientras que la uveítis suele ser recurrente, tal y como se manifestó en nuestros casos.

Debido a que la afectación renal puede pasar inadvertida o bien presentarse con síntomas inespecíficos como fiebre o dolor abdominal, posiblemente sea una enfermedad infradiagnosticada, además de que la uveítis puede presentarse semanas o meses después de que las manifestaciones sistémicas se hayan resuelto.

## PATOGÉNESIS

El síndrome TINU se caracteriza por una uveítis y nefritis tubulointersticial idiopática. La patogénesis de esta enfermedad no está claramente establecida, pero se cree que existe un proceso autoinmune subyacente. Diversos datos sugieren que la proteína C reactiva modificada (PCRm), un autoantígeno frecuente en la úvea y en las células tubulares

renales, puede estar involucrado en su patogénesis. Tan y cols. y Li y cols. Demostraron una alta prevalencia en suero de autoanticuerpos frente a la proteína C reactiva modificada en pacientes con TINU comparado con pacientes controles, especialmente en la fase activa de la nefritis (8,9).

Por otra parte, y según hallazgos histológicos, la inflamación podría estar mediada por los linfocitos T, fundamentalmente T-helper, mientras que la inmunidad celular, en contra, experimenta una supresión paradójica de la producción de citoquinas y una disminución de la respuesta inmune periférica, hallazgos similares a los presentados en pacientes con sarcoidosis (10,11).

### FACTORES DE RIESGO Y FACTORES ASOCIADOS

Si bien en no todos los casos, el síndrome TINU se ha asociado a cuadros infecciosos previos o al uso de fármacos como antibióticos o antiinflamatorios no esteroideos (AINES), entre ellos el ibuprofeno (3,9). También han sido descritos casos asociados a infecciones por *Chlamydia* y virus de Epstein-Barr, enfermedades autoinmunes como hipoparatiroidismo, enfermedad tiroidea y artritis reumatoide, si bien estas asociaciones no están del todo esclarecidas (12-15). En este sentido, es de destacar que nuestros dos casos se presentaron de forma muy similar, ambos tras un cuadro catarral de vías altas y tras la toma de ibuprofeno oral, lo que pensamos que pudo actuar como desencadenante del cuadro.

Por otro lado, el síndrome TINU familiar ha sido descrito previamente en muy pocas ocasiones, si bien la presencia de dos casos de hermanos con el haplotipo HLA descrito, tal y como ocurre en nuestros pacientes, subraya el probable papel de la susceptibilidad genética en el desarrollo de esta enfermedad (16-19). Aunque se han descrito casos esporádicos, se ha observado una fuerte asociación a varios antígenos leucocitarios humanos. En 2003, Levinson y cols. (6) describieron el tipaje HLA de 18 pacientes con síndrome TINU, observando que el haplotipo HLA-DQA1\*01/HLA-DQB1\*05/HLA-DRB1\*0102 estaba presente en el 72,2% de los pacientes y que existía un riesgo relativo de 167,1 de desarrollar la enfermedad cuando

se identificaba el HLADRB1\*0102. Tras este estudio inicial se han llevado a cabo nuevos trabajos que han intentado afinar más la comprensión de las asociaciones del HLA con el TINU (20) y que las han apoyado de forma consistente, si bien el mecanismo exacto por el que el HLA promueve la respuesta inmune no está del todo aclarado. Además, se ha visto cómo los haplotipos implicados se relacionan con el desarrollo de uveítis aislada y con el síndrome completo, pero no con la nefritis intersticial aislada.

### MANIFESTACIONES CLÍNICAS Y HALLAZGOS DE LABORATORIO

La uveítis se presenta típicamente como dolor ocular y ojo rojo y generalmente es bilateral, si bien se han observado casos unilaterales o alternantes. En el 80% de los casos es una uveítis anterior y no granulomatosa que se presenta con células en cámara anterior, precipitados queráticos y raramente hipopion. Se pueden formar sinequias posteriores y la afectación del segmento posterior es rara, excepto por la presencia de células en cavidad vítrea y la posibilidad de complicaciones propias de la uveítis como edema macular o edema de papila. La escleritis nodular también puede formar parte del espectro clínico ocular (21,22).

La nefritis suele preceder a la uveítis, aunque en un 21% de los casos la uveítis se manifiesta antes y en un 15% ambos cuadros de forma simultánea (3). Las manifestaciones renales pueden incluir piuria estéril, dolor abdominal, hematuria, proteinuria en rango no nefrótico, insuficiencia renal y fallo renal agudo. También podemos encontrar múltiples defectos tubulares proximales y distales que dan lugar a aminoaciduria, glucosuria, fosfatúria y defectos de acidificación de la orina (23).

En cuanto a los hallazgos de laboratorio, no existen marcadores específicos de esta patología. La enfermedad se ha asociado a anticuerpos anticitoplasma de los neutrófilos (ANCA), anticuerpos antinucleares (ANA), factor reumatoide (FR) e hipocomplementemia. Además, se han encontrado autoanticuerpos frente a las células tubulares renales

y frente a células uveales<sup>10</sup>. La elevación de la  $\beta$ -2 microglobulina en orina es un marcador muy sensible de daño tubular renal y la podemos encontrar hasta en más del 60% de los niños con el cuadro típico. En ocasiones se pueden detectar niveles elevados hasta meses después del cuadro (24).

## DIAGNÓSTICO

Aunque los criterios diagnósticos han sido publicados por Mandeville y cols (3) es importante tener en consideración que no todos los pacientes van a ser diagnosticados en el momento de la presentación y que a no todos los pacientes se les realizará biopsia renal dado que se trata de una prueba invasiva o la afectación renal es transitoria o poco expresiva. Ante una sospecha de síndrome TINU se podrá realizar una serie de pruebas diagnósticas que van a ayudar a identificar el proceso y que incluirán urianálisis, examen microscópico del sedimento urinario y la determinación de glucosuria, proteinuria, aminoaciduria o hematuria microscópica, así como la determinación de los niveles de  $\beta$ -2 microglobulina en orina de 24 horas. La asociación de determinados HLA con la enfermedad también nos puede aportar ayuda en el diagnóstico si encontramos los alelos HLA-DQA1\*01, HLA-DQB1\*05 y HLA-DQB1\*01. Sin embargo, el diagnóstico definitivo se obtendrá mediante el examen histológico de la biopsia renal que confirme la existencia de nefritis intersticial aguda (25,26).

## DIAGNÓSTICO DIFERENCIAL

El diagnóstico diferencial de nefritis intersticial con manifestaciones oculares es amplio y debe incluir la sarcoidosis, síndrome de Sjögren, lupus eritematoso sistémico, granulomatosis de Wegener, enfermedad de Behcet y causas infecciosas (tuberculosis, brucelosis, toxoplasmosis, histoplasmosis).

## TRATAMIENTO Y PRONÓSTICO

El tratamiento de la uveítis se basa fundamentalmente en esteroides tópicos y sistémicos, presentando por lo general buena

respuesta. Sin embargo, las recurrencias y recaídas, que por otra parte son frecuentes, pueden hacer necesario el uso de fármacos ahorradores de corticoides tales como la ciclosporina, metotrexato o micofenolato de mofetilo.

La enfermedad renal es generalmente autolimitada y se puede resolver espontáneamente. En casos de insuficiencia renal progresiva, está indicado el tratamiento corticoideo a dosis de 1 mg/kg/día de prednisona oral durante 3 a 6 meses con descenso gradual lento. Aunque muy pocos casos requieren técnicas de reemplazo renal, incluso en estos pacientes cabe esperar que la diálisis sea sólo por tiempo limitado (27).

## CONCLUSIÓN

El síndrome TINU es una enfermedad poco frecuente, aunque probablemente infradiagnosticada, especialmente en pacientes jóvenes en los que la afectación renal es leve y pasa muchas veces desapercibida. Se ha relacionado con enfermedades autoinmunes, sistémicas, infecciones y con el uso previo de fármacos, sobre todo antibióticos y AINES, entre los que destaca el ibuprofeno. Hemos de sospechar este cuadro en pacientes jóvenes con uveítis anterior bilateral en los que solicitaremos estudio de sedimento urinario, función renal y tubular para documentar la nefritis y en los casos más graves realizar biopsia renal. La existencia de casos de TINU familiar subraya la posibilidad de la susceptibilidad genética en el desarrollo de esta entidad y la determinación de estos marcadores genéticos se muestra útil a la hora de apoyar el diagnóstico.

## BIBLIOGRAFÍA

1. Dobrin RS, Vernier RL, Fish AL. Acute eosinophilic interstitial nephritis and renal failure with bone marrow-lymph node granulomas and anterior uveitis. A new syndrome. *Am J Med* 1975; 59: 325.
2. Levinson RD. Tubulointerstitial nephritis and uveitis syndrome. *Int Ophthalmol Clin*. 2008; 48: 51-59.
3. Mandeville JT, Levinson RD, Holland GN. The tubulointerstitial nephritis and uveitis syndrome. *Surv Ophthalmol*. 2001; 46: 195-208.

4. Kump LI, Cervantes-Castañeda RA, Androudi SN, Foster CS. Analysis of pediatric uveitis cases at a tertiary referral center. *Ophthalmology*. 2005; 112: 1287-1292.
5. Davis JL, Madow B, Cornett J, Stratton R, Hess D, Porciatti V, et al. Scale for photographic grading of vitreous haze in uveitis. *Am J Ophthalmol*. 2005; 140: 637-641.
6. Levinson RD, Park MS, Rikkers SM, Reed EF, Smith JR, Martin TM, et al. Strong associations between specific HLA-DQ and HLA-DR alleles and the tubulointerstitial nephritis and uveitis syndrome. *Invest Ophthalmol Vis Sci* 2003; 44: 653.
7. Mackensen F, Billing H. Tubulointerstitial nephritis and uveitis syndrome. *Curr Opin Ophthalmol*. 2009; 20: 525-531.
8. Tan Y, Yu F, Qu Z, Su T, Xing GQ, Wu LH. Modified C-reactive protein might be a target autoantigen of TINU syndrome. *Clin J Am Soc Nephrol*. 2011; 6: 93-100.
9. Li C, Su T, Chu R, Li X, Yang L. Tubulointerstitial nephritis with uveitis in Chinese adults. *Clin J Am Soc Nephrol*. 2014; 9: 21-28.
10. Abed L, Merouani A, Haddad E, Benoit G, Oligny LL, Sartelet H. Presence of autoantibodies against tubular and uveal cells in a patient with tubulointerstitial nephritis and uveitis (TINU) syndrome. *Nephrol Dial Transplant* 2008; 23: 1452-1455.
11. Yoshioka K, Takemura T, Kanasaki M, Akano N, Maki S. Acute interstitial nephritis and uveitis syndrome: activated immune cell infiltration in the kidney. *Pediatr Nephrol* 1991; 5: 232.
12. Stupp R, Mihatsch MJ, Matter L, Streuli RA. Acute tubulo-interstitial nephritis with uveitis (TINU syndrome) in a patient with serologic evidence for Chlamydia infection. *Klin Wochenschr* 1990; 68: 971.
13. Grefer J, Santer R, Ankermann T, Faul S, Nölle B, Eggert P. Tubulointerstitial nephritis and uveitis in association with Epstein-Barr virus infection. *Pediatr Nephrol* 1999; 13: 336.
14. Catalano C, Harris PE, Enia G, Postorino M, Martorano C, Maggiore Q. Acute interstitial nephritis associated with uveitis and primary hypoparathyroidism. *Am J Kidney Dis* 1989; 14: 317.
15. Iida H, Terada Y, Nishino A, Takata M, Mizumura Y, Sugimoto T, et al. Acute interstitial nephritis with bone marrow granulomas and uveitis. *Nephron* 1985; 40: 108.
16. Biester S, Müller C, Deuter CM, Doycheva D, Altpeter E, Zierhut M. Tubulointerstitial nephritis and uveitis in siblings. *Ocul Immunol Inflamm* 2010; 18(5): 370-372.
17. Dusek J, Urbanova I, Stejskal J, Seeman T, Vondrak K, Janda J. Tubulointerstitial nephritis and uveitis syndrome in a mother and her son. *Pediatr Nephrol* 2008; 23(11): 2091-2093.
18. Howarth L, Gilbert RD, Bass P, Deshpande PV. Tubulointerstitial nephritis and uveitis in monozygotic twin boys. *Pediatr Nephrol* 2004; 19(8): 917-919.
19. Tanaka H1, Waga S, Nakahata T, Suzuki K, Ito T, Onodera N, et al. Tubulointerstitial nephritis and uveitis syndrome in two siblings. *Tohoku J Exp Med* 2001; 194(1): 71-74.
20. Mackensen F1, David F, Schwenger V, Smith LK, Rajalingam R, Levinson RD, et al. HLA-DRB1\*0102 is associated with TINU syndrome and bilateral, sudden-onset anterior uveitis but not with interstitial nephritis alone. *Brit J Ophthalmol* 2001; 95(7): 971-975.
21. Thomassen VH, Ring T, Thaarup J, Baggesen K. Tubulointerstitial nephritis and uveitis (TINU) syndrome: a case report and review of the literature. *Acta Ophthalmol*. 2009; 87: 676-679.
22. Daniel E, Gangaputra S, Kempen JH, Jabs DA. Recurrent nodular scleritis preceding an adult TINU syndrome. *Ocul Immunol Inflamm*. 2006; 14: 239-240.
23. Igarashi T, Kawato H, Kamoshita S, Nosaka K, Seiya K, Hayakawa H. Acute tubulointerstitial nephritis with uveitis syndrome presenting as multiple tubular dysfunction including Fanconi's syndrome. *Pediatr Nephrol* 1992; 6: 547.
24. Kobayashi Y, Honda M, Yoshikawa N, Ito H. Acute tubulointerstitial nephritis in 21 Japanese children. *Clin Nephrol* 2000; 54: 191-197.
25. Hettinga YM, Scheerlinck LM, Lilien MR, Rothova A, de Boer JH. The value of measuring urinary  $\beta$ 2-microglobulin and serum creatinine for detecting tubulointerstitial nephritis and uveitis syndrome in young patients with uveitis. *JAMA Ophthalmol*. 2015; 133(2): 140-5.
26. Aguilar C, Lonngi M, de-la-Torre A. Tubulointerstitial Nephritis and Uveitis Syndrome: Case Report and Review of the Literature. *Ocul Immunol Inflamm*. 2015; 23: 1-7.
27. Van Leusen R, Assmann KJ. Acute tubulointerstitial nephritis with uveitis and favourable outcome after five months of continuous ambulatory peritoneal dialysis (CAPD). *Neth J Med* 1988; 33: 133.