

Manejo terapéutico en la Artritis Reumatoide con manifestaciones oculares

Therapeutic management of Rheumatoid Arthritis with ocular manifestations

AGUSTINO RODRÍGUEZ J¹, ROCHA CABRERA P², LOSADA CASTILLO MJ²,
RODRÍGUEZ LOZANO B³, SERRANO GARCÍA MA²

RESUMEN

Caso Clínico: paciente mujer de 45 años diagnosticada de Artritis Reumatoide (AR) en tratamiento con metotrexato (MTX), presenta una escleritis aguda unilateral recidivante. Presentó una recurrencia de la escleritis que se controló aumentando la dosis de MTX, con corticoides y ciclosporina A. Posteriormente, presentó edema macular quístico (EMQ) en ojo derecho (OD) que es tratado con corticoides, triamcinolona subtenoniana, ciclosporina A y Rituximab por parte de Reumatología. Existe empeoramiento del EMQ y papilitis en OD que se trata con implante de dexametasona intravítreo con buen control del cuadro actualmente.

Conclusiones: El manejo del paciente con uveítis es difícil. Por ello, es imprescindible individualizar el tratamiento ajustándolo a cada paciente.

Palabra claves: Escleritis, artritis reumatoide, tratamiento, rituximab, metrotexate.

SUMMARY

Case report: 45-year-old female with medical history of Rheumatoid Arthritis (RA) treated with methotrexate (MTX), has acute unilateral recurrent scleritis. She had an escleritis outbreak that was controlled increasing the dose of MTX, corticosteroids and cyclosporine A. Then, she showed epiescleritis and cystic macular edema (CME) and was treated with oral and subtenonian corticosteroids, cyclosporine A and Rituximab by rheumatology department. That was followed by a worsened of CME and papilitis in the right eye, treated with a dexamethasone intravitreal implant with good response to date.

Hospital Universitario de Canarias. Tenerife. España.

¹ Licenciado en Medicina. Servicio de Oftalmología.

² Doctor en Medicina. Servicio de Oftalmología.

³ Licenciado en Medicina. Servicio de Reumatología.

Correspondencia:

Jacqueline Agustino Rodríguez

Servicio de Oftalmología.

Hospital Universitario de Canarias.

Carretera La Cuesta-Taco s/n.

38320 La Laguna. Tenerife. España.

jacqueline.agustino@gmail.com

Conclusions: In general terms, uveitis management is difficult. Thus, it is essential to individualize treatment.

Keywords: scleritis, Rheumatoid Arthritis, treatment, rituximab, methotrexate.

INTRODUCCIÓN

La AR es una enfermedad sistémica caracterizada por la inflamación crónica de las articulaciones. Se manifiesta entre un 0,5-1% de la población adulta, con mayor prevalencia en mujeres (1). Provoca inflamación crónica y progresiva de articulaciones y normalmente, va seguida de daño extraarticular que afecta a diferentes órganos (corazón, riñón, pulmón, etc.) por lo que se le considera como una enfermedad sistémica.

Esta enfermedad se manifiesta por: dolor, rigidez, hinchazón y pérdida de movilidad articular de manos, muñecas, pies, hombros, codos, caderas y rodillas. Si se mantiene la inflamación y ésta es alta puede presentarse fiebre, fatigabilidad, anorexia y adelgazamiento.

La tabla 1 muestra los Criterios de clasificación EULAR/ACR de 2010 (2).

El punto de partida para la aplicación de los criterios diagnósticos de la AR es la presencia de sinovitis, no se deben aplicar en pacientes con artralgiás o normales. Estos criterios sólo se deben aplicar a pacientes con sinovitis sin causa conocida, y la obligación de este diagnóstico diferencial es del médico

Tabla 1: Criterios de clasificación de AR de 2010
Conjunto de variables y puntuación de cada una de las variables para el cómputo global. Un paciente será clasificado de AR si la suma total es igual o superior a 6

<i>Afectación articular</i>	
1 articulación grande afectada	0
2-10 articulaciones grandes afectadas	1
1-3 articulaciones pequeñas afectadas	2
4-10 articulaciones pequeñas afectadas	3
> 10 articulaciones pequeñas afectadas	5
<i>Serología</i>	
FR y ACPA negativos	0
FR y/o ACPA positivos bajos (< 3 VN)	2
FR y/o ACPA positivos alto (> 3 VN)	3
Reactantes de fase aguda	0
VSG y PCR normales	1
VSG y/o PCR elevadas	1
<i>Duración</i>	
< 6 semanas	0
≥ 6 semanas	1

ACPA: anticuerpos contra péptidos citrulinados; FR: factor reumatoide; PCR: proteína C reactiva; VN: valor normal; VSG: velocidad de sedimentación globular.

que lleva al paciente. Son criterios dinámicos, es decir, un paciente que inicialmente no es clasificado como AR sí lo puede ser a lo largo del tiempo. Estos nuevos criterios tienen un objetivo claro, que es mejorar la clasificación de la AR de corta evolución, de manera que se pueda establecer un tratamiento con fármacos modificadores de la enfermedad (FAME) lo antes posible (3,4).

En cuanto a las manifestaciones oculares de la AR (5) se encuentran las manifestaciones corneales y conjuntivales del síndrome de Sjögren, la epiescleritis, la escleritis, surco corneal marginal, queratitis, nodulosis reumatoide epibulbar, pupila tónica, parálisis facial periférica con alteraciones de la motilidad palpebral y queratopatía por lagofthalmos, síndrome de Brown por tenosinovitis estenosante de la vaina del tendón del músculo oblicuo superior, entre las más frecuentes.

La escleritis se asocia a enfermedades sistémicas en un 34-48%, y a AR en un 10-33% de los casos, siendo la enfermedad sistémica más frecuentemente asociada a la escleritis (6). Suele aparecer en la sexta década de la vida, siendo frecuentemente bilateral. El tipo de escleritis más frecuente es el difuso, pero el más grave es la escleromalacia perforante. El pronóstico vital de la AR con escleritis es peor que sin ella, pero puede mejorar con el tratamiento adecuado.

La escleritis suele aparecer tras varios años de actividad de la AR. La reactivación de la escleritis se suele asociar con aumento de la actividad inflamatoria de la enfermedad sistémica. El establecimiento de una escleritis necrotizante suele deberse al desarrollo de un proceso vasculítico en otra localización. Debido a su mal pronóstico, se requiere de un tratamiento muy agresivo y precoz para poder controlar el cuadro inflamatorio.

La escleritis asociada a la AR puede complicarse con queratitis, uveítis anterior, glaucoma, cataratas, alteraciones coroideas o retinianas, neuropatías ópticas o alteración de la motilidad ocular; las cuáles pueden implicar una alteración de la agudeza visual (7). A pesar de que en la AR no hay una mayor preva-

lencia de uveítis anterior, ésta puede aparecer como extensión de la escleritis.

CASO CLÍNICO

Mujer de 45 años con antecedentes personales de hipertensión, diabetes mellitus Tipo II, hiperlipemia, hipertiroidismo, AR (diagnosticada en 2010, en tratamiento con metotrexato (MTX)), exotropía ojo derecho (OD) y ambliopía OD; con antecedentes familiares (padre y hermana) de psoriasis. La paciente es camarera de profesión y presenta hábito tabáquico. Manifiesta un cuadro clínico de escleritis aguda unilateral recidivante, cuya primera crisis de escleritis en OD se presentó en 2010. En ese momento se le realizó estudio sistémico obteniendo factor reumatoide y Anticuerpos anticitrulinados positivos. Éstos datos, junto a la afectación articular de ambas rodillas, cuatro articulaciones en ambos pies, más cadera izquierda se le diagnostica de AR, ya que cumple criterios diagnósticos de la clasificación EULAR/ACR de 2010.

En 2012 acude a nuestro servicio, en cuya exploración oftalmológica se objetivan los siguientes hallazgos: agudeza visual (AV) 0,2 OD y 0,9 ojo izquierdo (OI), sin reacción en cámara anterior y escleritis sectorial en OD (fig. 1), sin signos de retinopatía diabética. Se realiza tratamiento con corticoides y aumentando la dosis de MTX para ahorrar en los primeros, consiguiendo una AV de 0,9 en ambos ojos (AO). Posteriormente tiene un nuevo brote de escleritis que se trata con bajas dosis de corticoides y ciclosporina A sistémicos. Al no objetivarse una clara mejoría clínica, se trata con ciclofosfamida vía oral que controla el cuadro.

En 2013 existe recidiva del cuadro de escleritis con empeoramiento de la AV a 0,6 en OD que no mejora con corrección. Se decide tratar con triamcinolona subtenoniana y corticoides vía oral, evolucionando de forma favorable durante los siguientes ocho meses. Se valora la posible corrección quirúrgica de la exotropía del OD que finalmente, se decide posponer hasta un periodo largo de remisión del cuadro inflamatorio.

En 2014 presenta una disminución de la AV a 0,4, presencia de catarata subcapsular posterior, junto con epiescleritis y edema macular quístico (EMQ) en OD. A la explo-

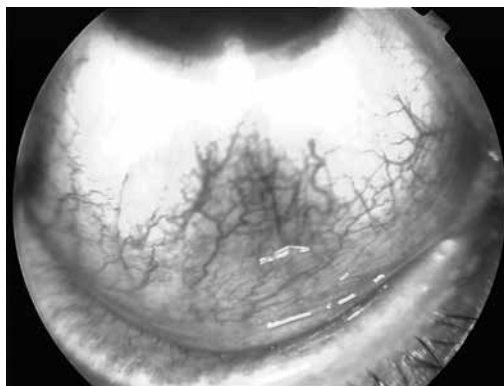


Fig. 1. Escleritis sectorial inferior en OD.

ración hay presencia de flóculos vítreos sin vitritis en OD. Se le realiza una angiografía fluoresceínica (AFG) que muestra ausencia de actividad inflamatoria en OD (fig. 2). Se realiza tratamiento con corticoides, inyección de triamcinolona subtenoniana y ciclosporina A vía oral.

Debido al empeoramiento del pronóstico, se decide, junto con el servicio de Reumatología, iniciar la terapia biológica con Rituximab para mejorar el control del cuadro inflamatorio. Unos meses después existe

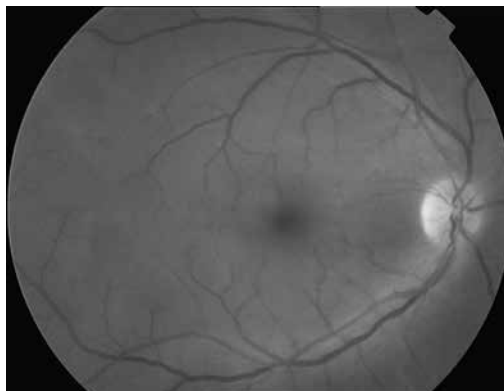
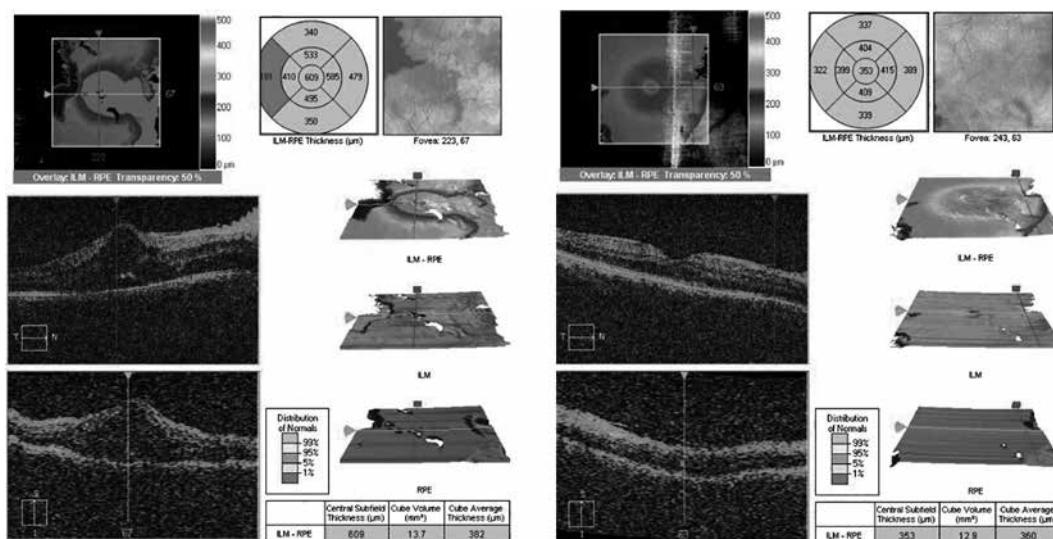


Fig. 2: AFG que muestra ausencia de actividad inflamatoria en OD.

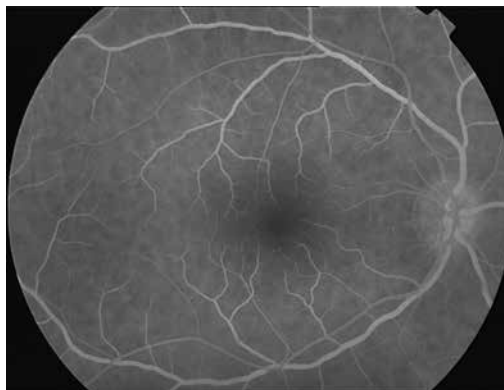

Fig. 3: AFG: que muestra la presencia de papilitis en OD.

Fig. 4: A. OCT OD con EMQ. B. OCT OD después del tratamiento con implante de dexametasona intravítreo con remisión del edema macular.



empeoramiento del EMQ, infiltrados vítreos densos sin vitritis. Se le realiza una AFG en la que se observa la presencia de papilitis en OD (fig. 3), por lo que se administra implante de dexametasona intravítreo con buen control del cuadro en la actualidad (fig. 4). Actualmente presenta una AV de 0,6 en OD y de 1,0 en OI, sin escleritis ni epiescleritis activa, con una queratoconjuntivitis *sicca* tratada con humectantes tópicos.

CONCLUSIONES

El manejo del paciente con uveítis, es en principio, difícil. Por ello, es imprescindible individualizar el tratamiento ajustándolo a cada paciente.

El tratamiento de la AR se debe dirigir a controlar la actividad inflamatoria, evitar la progresión de la lesión articular y prevenir la invalidez del paciente (8). El tratamiento se basa en los FAME. Uno de los mayores avances en los últimos años es la modificación de la estrategia terapéutica, mediante dos puntos clave: uso precoz de los FAME y establecer un objetivo terapéutico concreto, como alcanzar la remisión o grados de actividad baja (9). Los FAME más utilizados son la Leflunomida y el Metotrexato.

Actualmente, se dispone además de siete agentes biológicos para el tratamiento de la AR (10): tres anti-TNF (11,12) (Infliximab (13), Adalimumab y Etanercept), un inhibidor de la IL-1 (Anakinra), un anticuerpo

monoclonal contra linfocitos B (Rituximab), una proteína de fusión moduladora de la activación de las células T (Abatacept) y un anticuerpo monoclonal contra el receptor de la IL-6 (Tocilizumab).

No hay un protocolo establecido del tratamiento de la escleritis en la AR. No obstante, en la literatura podemos encontrar algunos principios básicos que rijan nuestro manejo como son: tolerancia cero con la inflamación, ser fiel a un algoritmo terapéutico y usar las dosis suficientes y suficientemente pronto.

BIBLIOGRAFÍA

- McInnes IB, Schett G. The pathogenesis of rheumatoid arthritis. *N Engl J Med.* 2011; 365: 2205-19.
- Aletaha D, Neogi T, Silman AJ, Funovits J, Felson DT, Bingham 3rd CO, et al. 2010 rheumatoid arthritis classification criteria: an American College of Rheumatology/European League Against Rheumatism collaborative initiative. *Ann Rheum Dis.* 2010; 69: 1580-8.
- Combe B, Landewe R, Lukas C, Bolosiu HD, Breedveld F, Dougados M, et al. EULAR recommendations for the management of early arthritis: report of a task force of the European Standing Committee for International Clinical Studies Including Therapeutics (ESCISIT). *Ann Rheum Dis.* 2007; 66: 34-45.
- Van der Helm-van Mil AH, Huizinga T. The key to early rheumatoid arthritis. The conundrum of classification versus diagnosis. *The Rheumatologist.* 2010; 4: 20-4.
- Turesson C, Fallon WM, Crowson CS, Gabriel SE, Matteson EL. Extra-articular disease mani-

- festations in rheumatoid. *Ann Rheum*. 2003; 62: 15-6.
6. Fernández Baca G, Losada Castillo MJ, Pérez Barreto L, Martín Barrera F. Escleritis asociada a enfermedades sistémicas. *Arch Soc Canar Oftal*. 2005; 16: 20-4.
 7. Kanski JJ. Enfermedades sistémicas. En: Kanski JJ. *Oftalmología Clínica*. 7ma. ed. Madrid: Editorial Elsevier; 2012. p. 692-732.
 8. Tak PP, Kalden JR. Advances in rheumatology: new targeted therapeutics. *Arthritis Res Ther*. 2011; 13(Suppl 1): S5.
 9. Van der Helm-van Mil AH, Le Cessie S, Van Dongen H, Breedveld FC, Toes RE, Huizinga TW. A prediction rule for disease outcome in patients with recent-onset undifferentiated arthritis: how to guide individual treatment decisions. *Arthritis Rheum*. 2007; 56: 433-40.
 10. Smolen JS, Landewé R, Breedveld FC, et al. EULAR recommendations for the management of rheumatoid arthritis with synthetic and biological disease-modifying antirheumatic drugs: 2013 update. *Ann Rheum Dis*. 2014; 73: 492-509. Addresses current therapies for rheumatoid arthritis.
 11. Naumann L, Huscher D, Detert J et al. Anti-tumour necrosis factor {alpha} therapy in patients with rheumatoid arthritis results in a significant and long-lasting decrease of concomitant glucocorticoid treatment. *Ann Rheum Dis* 2009; 68: 1934-6.
 12. Marchesoni A, Zaccara E, Gorla R et al. TNF-alpha antagonist survival rate in a cohort of rheumatoid arthritis patients observed under conditions of standard clinical practice. *Ann N Y Acad Sci* 2009; 1173: 837-46.
 13. Díaz-Valle D, Miguélez Sánchez R, Fernández Espartero Mc, Pascual Allen D. Tratamiento de la escleritis anterior difusa refractaria con Infliximab. *Arch Soc Esp Oftalmol*. 2004; 78: 10-8.