

# Degeneración nodular de Salzmann: a propósito de un caso

## *Salzmann's nodular corneal degeneration: a case report*

MIRANDA FERNÁNDEZ S<sup>1</sup>, TANDÓN CÁRDENES U<sup>1</sup>, MEDINA RIVERO F<sup>2</sup>,  
HERNÁNDEZ OBREGÓN D<sup>1</sup>, VIERA PELÁEZ D<sup>1</sup>

### RESUMEN

**Caso clínico:** Varón de 44 años con antecedentes de tres cirugías de pterigión en el ojo izquierdo que presenta lesión de aspecto nodular blanco grisácea en el sector nasal de la córnea del ojo izquierdo. Esta lesión es compatible con degeneración nodular de Salzmann secundaria a inflamación postquirúrgica. Se realiza seguimiento valorando los cambios corneales, paquimétricos y topográficos, objetivándose cambios refractivos sintomáticos por lo que se decide resección quirúrgica de la lesión mediante queratectomía lamelar superficial con aplicación de mitomicina C tópica.

**Conclusión:** Los resultados obtenidos en este caso son muy satisfactorios ya que la queratectomía lamelar superficial asociada al uso tópico con mitomicina C parece ser una opción segura de tratamiento que presenta ciertas ventajas con respecto de las otras modalidades terapéuticas con menor índice de recurrencias, complejidad y costo para el paciente y el sistema sanitario.

**Palabras claves:** Degeneración nodular de Salzmann, queratectomía lamelar superficial, mitomicina C tópica.

### SUMMARY

**Case report:** 44-year-old male with a medical history of three pterygium surgical interventions in his left eye. The patient presents a grayish-white nodular formation in the nasal surface of his left cornea. This formation is compatible with Salzmann's nodular degeneration due to post-surgical inflammation. Regular follow-up is undertaken, monitoring corneal morphology, pachymetric and topographical changes. Due to the patient's reported improvement in his refractive symptoms we decided to perform a superficial lamellar keratectomy with intraoperative topic mitomycin-C.

**Conclusions:** Superficial lamellar keratectomy with mitomycin-C appears to be a valid and safe method for treating and preventing the recurrence of Salzmann's nodular degeneration

---

Servicio de Oftalmología del Hospital Universitario de Gran Canaria Doctor Negrín.

<sup>1</sup> Licenciada en Medicina. Servicio de Oftalmología.

<sup>2</sup> Doctor en Medicina. Jefe de Servicio de Oftalmología.

Correspondencia:

Sara Miranda Fernández

Tomas Alba Edison, 4 - 2.º F, Las Palmas de Gran Canaria, 35007

Las Palmas de Gran Canaria, España

saramiranda100@gmail.com

in comparison with other therapeutic techniques. This surgical modality has a minor recurrence rate and fewer expenses for both the patient and the health system.

**Keywords:** Salzmann's nodular degeneration, superficial lamellar keratectomy, topyc mitomycin-C.

## INTRODUCCIÓN

La degeneración nodular de Salzmann es considerada una patología con una baja prevalencia asociada a cualquier enfermedad corneal de tipo inflamatorio. Es un proceso degenerativo que se presenta como secuela tardía de queratitis crónicas como flictenulosis, queratoconjuntivitis vernal, tracoma o queratitis intersticiales y más raramente secundario a cirugías corneales, queratoconos y uso de lentes de contacto. Suelen ser bilaterales y afecta con más frecuencia a mujeres entre 50-70 años (1-4).

Se presentan como opacidades nodulares elevadas, subepiteliales o estromales anteriores, blanco-grisáceas o azuladas, localizadas en la córnea cicatricial o en los extremos de la córnea transparente. Progresan lentamente y se pueden observar zonas de vascularización adyacente a las lesiones pero sin penetrar en el espesor de las mismas. La base de los nódulos puede tener depósitos de hierro epiteliales. La clínica puede ser asintomática, sobre todo en estadios iniciales, o provocar erosiones epiteliales recidivantes que causan lagrimeo, fotofobia e irritación. También pueden causar disminución de la agudeza visual si afectan al

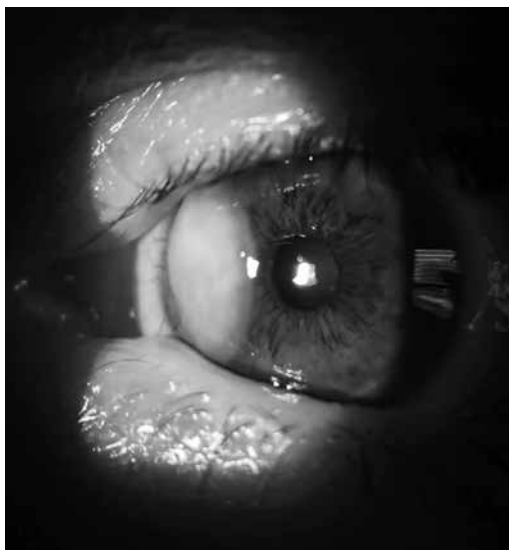eje visual, provocar astigmatismo irregular o producir cicatrices corneales (2,4).

La anatomía patológica muestra un epitelio atrófico con sustitución de la capa de Bowman por material hialino y fibrilar. Es positivo para las tinciones PAS y tricrómica de Masson y no tiñen con rojo congo ni muestran birrefringencia (1,2,5). El tratamiento varía según el estadio, desde el uso de lubricación ocular hasta la realización de queratectomía fototerapéutica (PTK) o queratoplastias lamelares anteriores para mejorar la visión o incluso en estadios muy avanzados queratoplastias penetrantes. Los nódulos pueden recurrir tras la cirugía, por lo que se recomienda el uso de mitomicina C intraoperatoria para reducir la incidencia de las recurrencias (1,2,6,7).

## CASO CLÍNICO

En noviembre de 2011 acude a la sección de córnea un varón de 44 años, remitido desde otro centro con antecedentes personales de DMNID y de dos cirugías simples de pterigión en 2006 en el ojo izquierdo (OI) y una cirugía con autoinjerto en 2009 en el mismo ojo. El paciente refiere fotofobia, lagrimeo, sensación de cuerpo extraño y disminución de la calidad visual del OI. Es vigilante armado siendo su OI el que usa para apuntar y necesita renovar el permiso de armas.

La agudeza visual (AV) del ojo derecho (OD) es de la unidad y del OI es de 0,7 que mejora a 0,9 con agujero estenopecico. A la exploración en lámpara de hendidura (LH) se aprecia una lesión nodular blanco-grisácea elevada y epitelizada, localizada a nivel subepitelial y estromal anterior, de aspecto inflamatorio con vascularización periférica adyacente, en el sector nasal de la córnea del OI. Las medidas medidas de la lesión son 4,2 mm de altura por 2,5 mm de ancho y provoca 6 dioptrías de astigmatismo corneal irregular (figs. 1 y 2). Se diagnostica de probable degeneración nodular de Salzmann secundaria



*Fig. 1: Estado inicial de la lesión de carácter nodular en posición primaria de la mirada.*

a inflamación postquirúrgica y se decide tratamiento con lubricación y actitud expectante dada la buena agudeza visual del paciente y la no invasión del eje visual.

Durante los siguientes dos años se realizan controles periódicos mediante topografías, fotografías y tomografías de coherencia óptica (OCT) del segmento anterior, en los que se evidencia el crecimiento sustancial de la lesión que llega a rebasar el borde pupilar nasal y a alcanzar medidas de 6,7 mm de altura por 4,4 mm de ancho (fig. 3). También se constata una disminución sustancial de la AV del OI a 0,5 que mejora a 0,7 mediante agujero estenopeico.

La topografía presenta una queratometría del OI de  $K_1$  35,7 y  $K_2$  47,6 con un cilindro de 11,9 dioptrías a  $167^\circ$  a expensas de la cara anterior corneal (fig. 4). La OCT del segmento anterior muestra a nivel de la lesión nodular un engrosamiento entre 790 y 860 micras según la zona en la que se realice la medición (fig. 5).

En febrero de 2014 se realiza una disección lamelar (queratectomía lamelar) de la lesión hipertrófica corneal (desbridamiento epitelial con cuchillito tipo Beaver y disección estromal anterior por planos hasta alcanzar el nivel de la capa de Bowman) con una resección total del tejido cicatricial córneo-conjuntival, aplicación de mitomicina C al 0,02% durante dos minutos y la colocación de un injerto de conjuntiva superior en el área limbal nasal, fijándolo con 2 puntos de nylon 10/0 y pegamento biológico (Tissucol®). Por último se coloca membrana amniótica a modo de lente de contacto. El tratamiento postoperatorio se realizó con colirios de tobramicina y dexametasona, ciprofloxacino y beta bloqueantes tópicos, además de lágrimas artificiales ricas en ácido hialurónico y la colocación de una lente de contacto terapéutica.

La muestra tisular obtenida de la disección fue enviada a anatomía patológica para su estudio histológico. El resultado anatomopatológico reveló depósitos de material hialino de configuración nodular en estroma superficial con engrosamiento de la membrana basal. Los depósitos corresponden a masas de colágeno, que no tiñen con rojo congo y no muestran birrefringencia pero que son positivos para PAS y tricrómica de Masson. Dicha anatomía patológica confirma el diagnóstico clínico de degeneración nodular hialina tipo Salzmann.

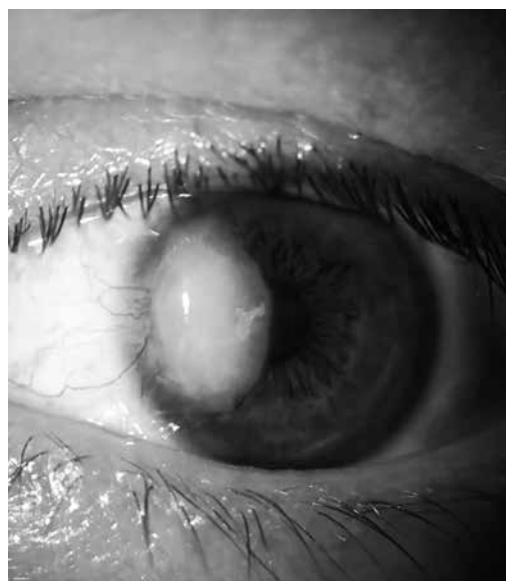

Fig. 2: Estado inicial de la lesión de carácter nodular en abducción de la mirada.

El paciente fue citado diariamente hasta objetivar la cicatrización de la úlcera corneal y luego continuó con seguimientos periódicos. En la actualidad el OI presenta una AV de la unidad con el eje visual liberado y persistencia de un leve leucoma nasal residual (fig. 6).

## DISCUSIÓN

La aparición de degeneraciones nodulares de Salzmann se vincula con una posible res-

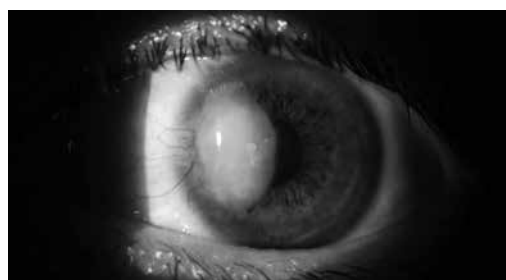


Fig. 3: Biomicroscopía de la lesión de carácter nodular previa a intervención quirúrgica en posición primaria de la mirada con afectación del eje visual.

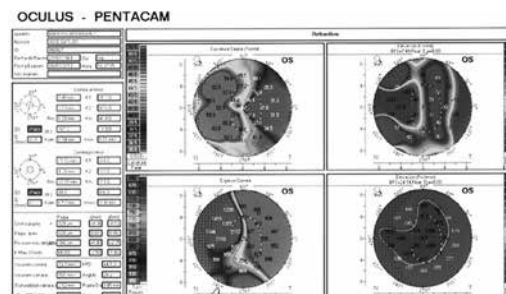


Fig. 4: Topografía del OI que evidencia lesión corneal nasal causante de un alto astigmatismo irregular.

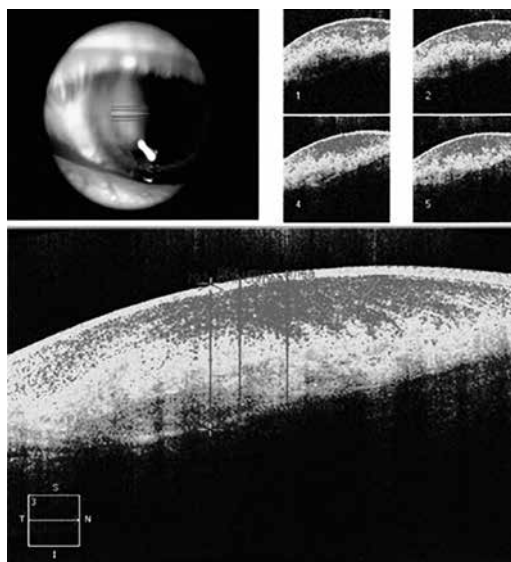


Fig. 5: OCT del segmento anterior que demuestra un engrosamiento paquimétrico de 860 micras.

puesta de la córnea ante agresiones proinflamatorias de tipo crónico. Histológicamente, estas lesiones que ocupan la zona subepitelial causan con frecuencia la atrofia del epitelio y destrucción de la capa basal adyacentes. Si los nódulos progresan pueden incluso destruir la capa Bowman y penetrar en el estroma superficial alterándolo. Su contenido lo constituyen depósitos de membrana basal y tejido fibrocelular denso, colágeno, cuyo origen se desconoce pero que podría estar en la propia membrana basal del epitelio o en los fibroblastos del estroma (1,2,8).

En cuanto al diagnóstico diferencial debe realizarse con otras degeneraciones cornea-

les, en ocasiones difíciles de diferenciar en la exploración en LH, siendo fundamental la anatomía patológica para establecer un diagnóstico de certeza.

Las principales patologías a tener en cuenta son la degeneración esférica o queratopatía del labrador y la queratopatía lipídica.

La degeneración esférica, también es denominada elastosis corneal, queratopatía de Labrador, queratopatía climática en gotas, distrofia nodular de Bietti, degeneración proteinácea o degeneración queratinoide. Se trata de un trastorno bilateral, degenerativo y de causa desconocida. Se relaciona con la exposición a las radiaciones UVA, por lo que es típica de varones que trabajan al aire libre. Se observan pequeños gránulos amarillos subepiteliales y en el estroma superficial que comienzan en la córnea interpalpebral periférica nasal y temporal y con el tiempo se opacifican, unen y extienden centralmente. Las lesiones avanzadas se vuelven nodulares. La anatomía patológica demuestra una composición no lipídica a pesar de su aspecto en gota de aceite. Se trata de depósitos proteináceos extracelulares con características de degeneración elastóide. El tratamiento es similar al de la degeneración nodular de Salzmann.

La queratopatía lipídica se presenta de forma primaria, más rara y espontánea, o de manera secundaria, más frecuente y asociada a lesión ocular previa o enfermedad que produzca vascularización corneal como queratitis por VHS, VHZ o tracoma. Se trata de depósitos estromales blancos o amarillos compuestos por colesterol, grasas o fosfolípidos. El tratamiento consiste en la fotocoagulación con láser argón, cauterización o bevacizumab para reducir los «vasos nutricios» y control médico de la enfermedad inflamatoria de base (8,9).

En cuanto a las opciones terapéuticas disponibles para este tipo de afecciones, la literatura recomienda distintas opciones quirúrgicas: la queratectomía superficial, la queratectomía lamelar o la queratectomía fototerapéutica (PTK) son las más extendidas. Hay que tratar de evitar en la medida de lo posible el avance de la enfermedad que precise de la realización de queratoplastia penetrante. Recientemente se han publicado trabajos relacionados con el uso de la mitomicina C en forma tópica. Este agente alquilante afecta la síntesis de ADN y por lo tanto genera un

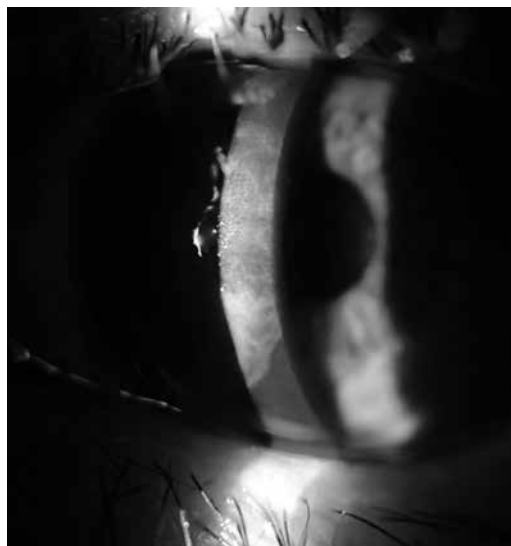

Fig. 6: Aspecto postquirúrgico con liberación del eje visual y leve leucoma nasal residual.

efecto cross-linking entre las bases de adenina y guanina en la molécula de ADN con preferencia por fibrocitos-queratocitos, previniendo las recurrencias y sin afectar al tejido vecino (10).

Por tanto, concluimos este caso clínico con resultados muy satisfactorios, ya que la queratectomía lamelar superficial asociada si es preciso con el autoinjerto de conjuntiva limbar superior y el uso tópico de la mitomicina C en la degeneración nodular de Salzmann parece ser una opción válida con respecto a otras modalidades terapéuticas. Es un método eficaz y sencillo que permite mejoras en la agudeza visual del paciente y con menor índice de recurrencias que en los casos en los que no se aplica la mitomicina. Se trata además, de una técnica menos costosa para los centros en los que no disponemos de un láser Excimer para la realización de una PTK cuyos resultados también resultan altamente ventajosos (6,10,11). Sería conveniente la realización de estudios tanto retrospectivos como prospectivos para poder contar con una mayor casuística, aunque es difícil obtener series de casos clínicos dada la baja prevalencia de esta patología.

## BIBLIOGRAFÍA

1. Das SI, Link B, Seitz B. Salzmann's nodular degeneration of the cornea: a review and case series. *Cornea*. 2005 Oct; 24(7): 772-7.
2. Maharana PK, Sharma N, Das S, Agarwal T, Sen S, Prakash G, Vajpayee RB. Salzmann's Nodular Degeneration. *Ocul Surf*. 2016 Jan; 14(1): 20-30.
3. Hamada S, Darrad K, McDonnell PJ. Salzmann's nodular corneal degeneration (SNCD): clinical findings, risk factors, prognosis and the role of previous contact lens wear. *Cont Lens Anterior Eye*. 2011 Aug; 34(4): 173-8.
4. Farjo AA, Halperin GI, Syed N, Sutphin JE, Wagoner MD. Salzmann's nodular corneal degeneration clinical characteristics and surgical outcomes. *Cornea*. 2006 Jan; 25(1): 11-5.
5. Lizbeth De Barcia Valero; Rosario Gulias Canizo; Alfredo Gómez Leal; Abelardo Rodríguez Reyes. Degeneración nodular de Salzmann: Informe de un caso. *Rev Mex Oftalmol* 2001; 75(3): 88-90.
6. Khaireddin R, Katz T, Baile RB, Richard G, Linke SJ. Graefes. Superficial keratectomy, PTK, and mitomycin C as a combined treatment option for Salzmann's nodular degeneration: a follow-up of eight eyes. *Arch Clin Exp Ophthalmol*. 2011 Aug; 249(8): 1211-5.
7. Germundsson JI, Fagerholm P. Phototherapeutic keratectomy in Salzmann's nodular degeneration. *Acta Ophthalmol Scand*. 2004 Apr; 82(2): 148-53.
8. Rosario Touriño Peralba, Teresa Rodríguez Ares. Degeneraciones corneales anteriores. José M. Benítez del Castillo Sánchez. Superficie ocular, LXXX Ponencia Oficial de la Sociedad Española de Oftalmología. Madrid. Mac Line S.L. 2004. p. 240.
9. Jack J. Kanski, Brad Bowling. Degeneraciones corneales. En: Durán de la Colina JA. *Oftalmología clínica*. Séptima edición. Barcelona. Elsevier S.L. 2012. p 224-228.
10. Lorena Valle, Juan C. Grandín, Adrian Lotfi, Lilliana Laurencio, Daniel F. Sánchez Olguín, Gissell Ricu. Uso de mitomicina C en el tratamiento de la degeneración nodular de Salzmann: informe de un caso. *Oftalmol Clin Exp* 2009; 3(1): 29-31.
11. Bowers PJ Jr1, Price MO, Zeldes SS, Price FW Jr. Superficial keratectomy with mitomycin-C for the treatment of Salzmann's nodules. *J Cataract Refract Surg*. 2003 Jul; 29(7): 1302-6.