

# Las grandezas de la tomografía de coherencia óptica

## *Optical coherence tomography greatnesses*

GALLEGO PINAZO R<sup>1,2,3</sup>

Amigos, en las próximas líneas no esperen encontrar referencias bibliográficas. Ni tampoco grandes gráficas con complejos cálculos físicos. Ni siquiera una perspectiva histórica. Es para mí un honor, gracias a mis queridísimos compañeros canarios, disponer de estas páginas para compartir algunos puntos clave de lo que la tomografía de coherencia óptica, alias OCT, aporta a nuestras vidas como profesionales de la oftalmología.

Hay momentos en la historia de la medicina en los que el advenimiento de una gran revolución diagnóstica cambia radicalmente el pronóstico de los pacientes. La OCT ha supuesto la posibilidad de evitar la ceguera. Es así de simple. Pero al mismo tiempo así de complicado. Porque no existen grandes obras, como el Kanski o el Yannuzzi (por poner algún ejemplo), donde acudir ante una emergencia. Sabemos muchas cosas, podríamos saber muchas más, y no sabemos ni estamos cerca de saber muchísimas otras. Pero en cualquier caso nuestra aspiración debe ser alcanzar el idilio amoroso con la maravilla de la OCT. Debe ser alcanzar la excelencia en el diagnóstico tomográfico de la patología macular y retiniana. Porque de ello depende en gran medida el pronóstico de la visión del paciente sentado al otro lado del tomógrafo. A un enfermo no le da igual tener una degeneración macular o una paquicoroidopatía, unas telangiectasias juxtafoveales o una

central serosa, un nevus o un hemangioma en su coroides... porque además el enemigo google acecha tras cada esquina para DESinformar. De hecho a nosotros como oftalmólogos no nos debería dar igual ofrecer uno u otro diagnóstico como si no importara. Sí que importa. Todavía se encuentra uno con oftalmólogos que afirman que se sobrevalora la OCT. ¡¡Qué disparate!!... es como poner en entredicho el valor de un ecocardiograma, el de una resonancia magnética cerebral, el de un PET-TAC... Pero con todo se debe convivir. Para los más academicistas y puristas quisiera puntualizar que efectivamente la OCT no reemplaza (siempre) a la exploración convencional. Obviamente no. Pero la OCT es el arma principal dentro de nuestro arsenal como oftalmólogos. ¿No es cierto?

Así pues, lo primero para estructurar nuestras mentes es saber qué es lo que vemos. Cada estructura tiene un nombre propio y único, que no admite elucubraciones ni interpretaciones personales que sólo podrían ser fallos garrafales de interpretación. Así que, por favor, retengan y asimilen la información de la figura 1.

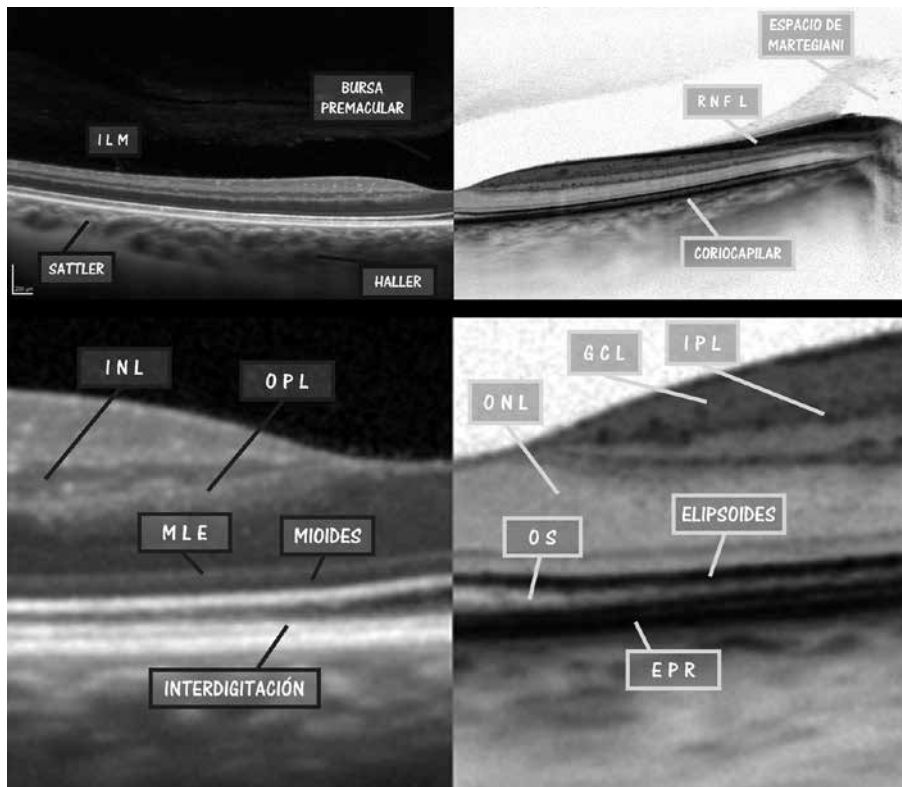
La inmensa mayoría de alteraciones patológicas que afectan a la retina producen alteraciones en su ultraestructura visualizables con la OCT. Es sencillo reconocer los distintos patrones de edema retiniano que se muestran en la figura 2. Y además seguir en

<sup>1</sup> Unidad de Mácula, Servicio de Oftalmología, Hospital Universitario y Politécnico La Fe de Valencia.

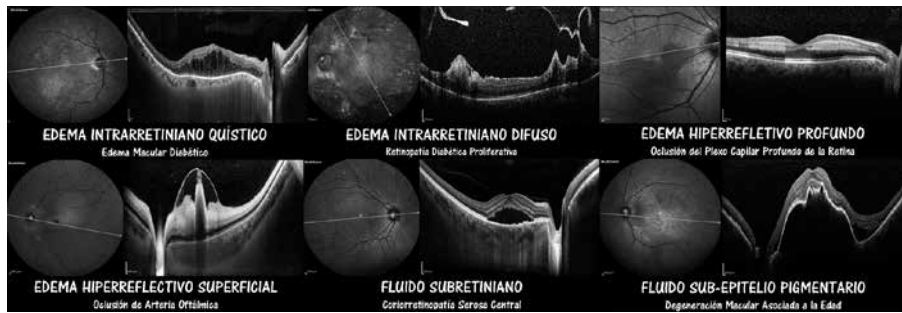<sup>2</sup> Vítreo Retina Mácula Valencia, Grupo Mácula Visión.

<sup>3</sup> Amante incondicional del diagnóstico por imagen de la patología retiniana y macular en general, y de la OCT en particular.

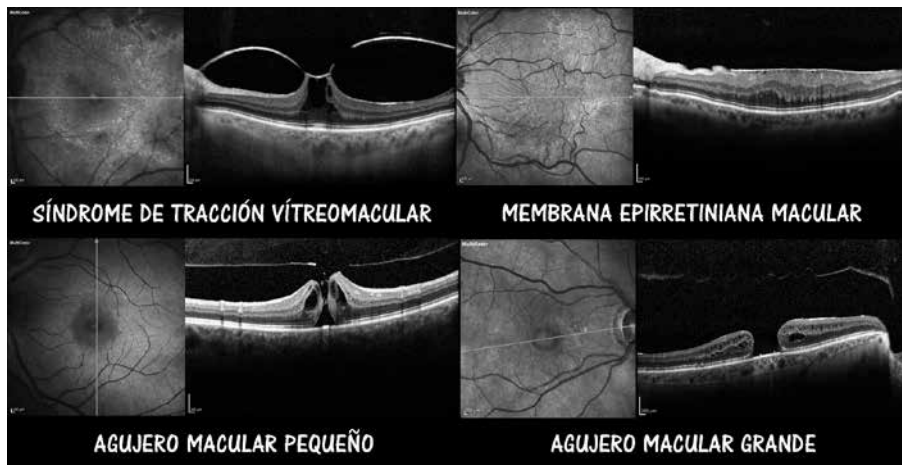
**Fig. 1:**  
*Nomenclatura de las estructuras tomográficas en vítreo, retina y coroides. ILM: Membrana limitante interna; RNFL: Capa de fibras nerviosas de la retina; GCL: Capa de células ganglionares; IPL: Capa plexiforme interna; INL: Capa nuclear interna; OPL: Capa plexiforme externa; ONL: Capa nuclear externa; MLE: Capa limitante externa; OS: Segmentos externos de los fotorreceptores; EPR: Epitelio pigmentario de la retina.*



**Fig. 2:** *Patrones de engrosamiento macular:*



**Fig. 3:**  
*Espectro de manifestaciones tomográficas en patología de la interfase vítreomacular:*



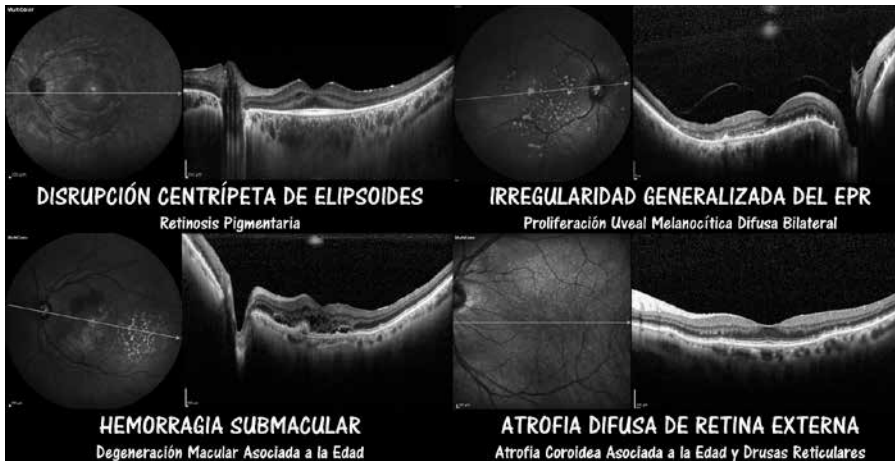


Fig. 4: Ejemplos tomográficos de distintas alteraciones a nivel del complejo de la retina externa y el epitelio pigmentario de la retina.

el tiempo los cambios que acontecen con una precisión de milésimas de milímetro. ¿No les parece fascinante?

Igualmente, pueden identificar con precisión las alteraciones morfométricas que inducen cambios en la apariencia normal de la retina interna en el contexto de patologías de la interfase vítreomacular (fig. 3), y aquellas que inducen cambios en la apariencia normal del complejo formado por la retina externa y el epitelio pigmentario de la retina (EPR) (fig. 4).

Buceando hacia la coroides en las imágenes tomográficas pueden visualizar los cambios de grosor extremos en el tejido corioideo (fig. 5). En pacientes dentro del rango de edad de degeneración macular asociada a la edad podemos encontrar coroides de grosor inferior a 125 micras; esto se llama Atrofia Coroidea Asociada a la Edad (ARCA) y en sí mismo puede ser sintomático y producir alteraciones en la visión aun en ausencia de otros signos de DMAE avanzada. En la otra cara de la moneda están las enfermedades que producen aumentos de grosor de la coroides de una forma menos tipificada que en los casos de ARCA. La epiteliopatía pigmentaria paquicoroidea y la neovascularidad paquicoroidea son diferentes de la maculopatía asociada a la edad y la DMAE neovascular respectivamente. Nada que ver, de hecho. Estas entidades paquicoroideas se caracterizan por un aumento en el volumen de los grandes vasos corioideos situados en la capa de Haller, lo cual produce una compresión en la coriocapilar suprayacente y esto a su vez genera alteraciones hipóxicas en el EPR que se traducen en cambios degenerativos «tipo drusa» en pacientes con epiteliopatía, y en desarrollo

de tejido neovascular en pacientes con neovascularización. En estos casos no acecha el gran riesgo de pérdida severa de visión como en la DMAE. Es importante distinguirlo.

En conclusión, tienen el privilegio como oftalmólogos del año 2016 de disfrutar de las imágenes tomográficas para entender y estudiar qué le pasa a las retinas de sus pacientes. No es sobrevalorar una técnica de imagen. Es simplemente que la OCT ha cambiado nuestras vidas y las visiones de nuestros pacientes. Es nuestra mejor aliada en la lucha contra la ceguera. Disfrutemos de esta posibilidad y sigamos aprendiendo juntos.

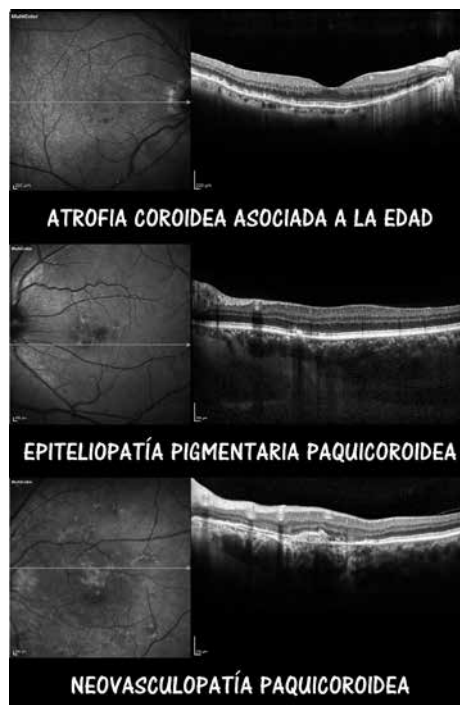


Fig. 5: Patologías asociadas a cambios significativos del grosor corioideo.