

Endoftalmitis por *Listeria monocytogenes*: A propósito de un caso

Endophthalmitis by Listeria monocytogenes: Case report

PÉREZ-CARRO G¹, GARCÍA-ALONSO A¹, CORTE-TORRES G², VIEJO G³

RESUMEN

Caso clínico: Presentamos el caso de un paciente de 71 años que acude a urgencias presentando una endoftalmitis en su ojo izquierdo. A las 24 horas del ingreso el grave empeoramiento del cuadro conllevó una evisceración. En los cultivos obtenidos se aisló *Listeria monocytogenes* (*L.m*).

Discusión: Las endoftalmitis son raras y más aún las producidas por *Listeria*. El origen de la infección puede ser endógeno o exógeno. La evolución de nuestro caso de manera tan severa, incluso con tratamiento apropiado, difiere de los casos publicados.

Palabras clave: *Listeria monocytogenes*, endoftalmitis.

SUMMARY

Case report: We present the case of a 71-year-old man with an acute type of endophthalmitis. A sudden worsening of his condition within 24 hours after admission led to perform an evisceration of his left eye. Cultures isolated *Listeria monocytogenes*.

Discussion: Endophthalmitis caused by *Listeria* is very uncommon and rarely reported. The origin of the infection can be both exogenous or endogenous. Even with an appropriate and early treatment, the evolution of this case was adverse when compared with the ones previously reported in medical literature.

Key words: *Listeria monocytogenes*, endophthalmitis.

Hospital de Cabueñes. Gijón. Principado de Asturias.

¹ Licenciado en Medicina. Especialista Oftalmología.

² Licenciado en Medicina. Especialista en Anatomía Patológica.

³ Licenciado en Medicina. Especialista en Microbiología.

Presentado como Comunicación oral en el 18º congreso del GEMU el 25 febrero 2005.

Correspondencia:

Gema Pérez Carro

C/. Velázquez, n.º 2, 2.º I

Principado de Asturias

gemurri27@yahoo.es

INTRODUCCIÓN

La endoftalmitis es una inusual y devastadora manifestación de una infección ocular, producida por un amplio espectro de microorganismos (1). La listeriosis ocular es muy infrecuente y difícil de identificar sin análisis específicos de laboratorio, aunque se han descrito signos clínicos típicos (hipopión oscuro, hipertensión ocular). Comunicamos el caso de una infección ocular fulminante que precisó una evisceración urgente, demostrándose la existencia de listeria monocytogenes a nivel intraocular.

CASO CLÍNICO

Paciente de 71 años que acude por intenso dolor y enrojecimiento en su ojo izquierdo (OI), tratado en otro centro con tobramicina, dexametasona y atropina tópicos desde hace 2 meses. Entre sus antecedentes destacamos una Diabetes Mellitus de larga evolución con historia de panfotocoagulación en ambos ojos presentando en su OI una agudeza visual de percepción de luz. Además había sido laringectomizado 10 meses antes por una neoplasia de laringe (T3N0M0) sin radioterapia ni quimioterapia adicional.

En la exploración oftalmológica observamos intensa hiperemia ciliar, hipopión, opacificación y edema corneal y defectos epiteliales superficiales sin signos indirectos de perforación o traumatismo previos (fig. 1). Se recogen muestras córneo-conjuntivales y se decide ingreso hospitalario. Se pautan, empíricamente, vancomicina y gentamicina en colirios tópicos reforzados a las dosis de 50 mg/ml y 14 mg/ml respectivamente, y subconjuntivales a las dosis de 25 mg/0,1 ml de vancomicina y de 40 mg/ml de gentamicina. También se asocia tratamiento intravenoso con vancomicina (1 gr/12 h.), amikacina (500 mg/12 h) y metazolol (2 gr/6h).

En el intervalo entre la recogida de muestras y la inyección prevista de antibióticos intravítreos, se produce un brusco agravamiento del estado general del paciente, con una cifra de leucocitos de 10.21/1000 μ l, y

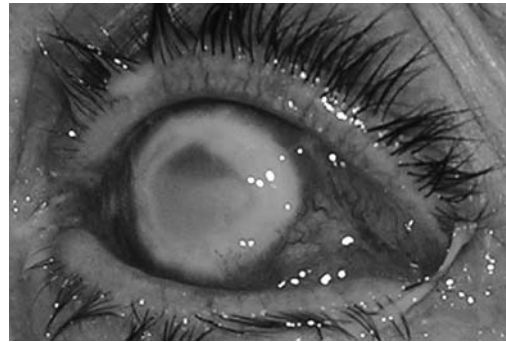


Fig. 1:
Endoftalmitis.
Deslustración
corneal con
necrosis anular
periférica.
Hipopión oscuro
que ocupa más de
la mitad de
cámara anterior.

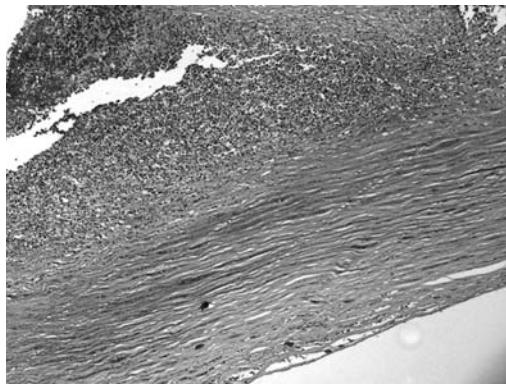
un empeoramiento del cuadro ocular con aumento del hipopión y afectación periorbitaria, por lo que se decide practicar una evisceración. Durante la misma se tomó material de cámara anterior y vítrea que se cultivaron en agar sangre, chocolate y con tioglicato. Después de 24 horas a 37° C y 5% de CO₂ se constató el crecimiento de un bacilo gram +, catalasa +, β -hemolítico, con movilización típica en «paraguas» a temperatura ambiente siendo identificado como *Listeria monocytogenes*, sensible a penicilina, ampicilina y ciprofloxacino a concentraciones mínimas inhibitorias de 0,25 μ g/ml, 0,5 μ g/ml y <1 μ g/ml respectivamente.

La biopsia mostró una importante necrosis corneal e iridiana con una intensa desestructuración con acúmulo de pigmento y abundante infiltrado inflamatorio agudo y crónico (polimorfonucleares y linfocitos) (figs. 2a, 2b, 3a y 3b).

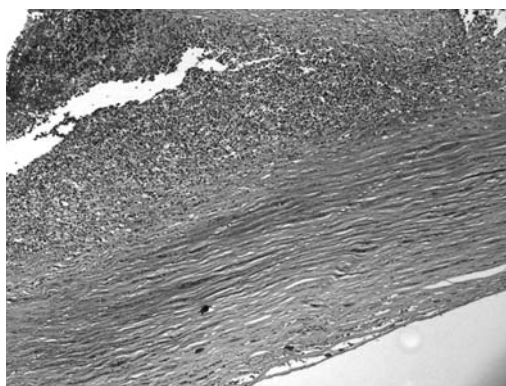
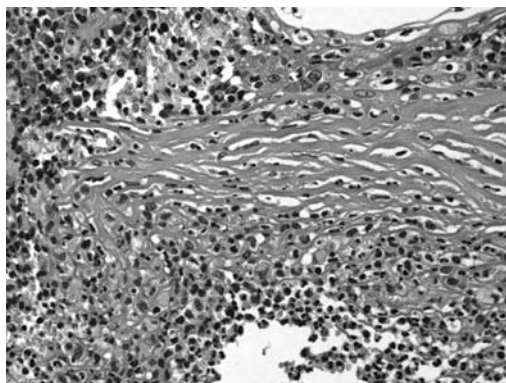
Al día siguiente de la intervención el estado sistémico del paciente mejoró extraordinariamente, con un recuento leucocitario de 6.8/1000 μ l. Tras el alta, se pautó ciprofloxacino oral 750 mg/12 h. durante 10 días. A lo largo de 1 año de revisiones el paciente no presentó ninguna incidencia ocular ni a nivel sistémico.

DISCUSIÓN

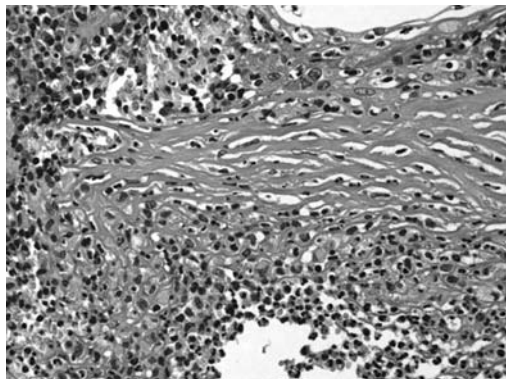
La endoftalmitis es una patología muy grave pero muy infrecuente. Las endoftalmitis exógenas suelen ocurrir tras traumatismos oculares perforantes. Las endógenas, más raras, representan una siembra hemática des-



Figs. 2a, 2b: La biopsia corneal muestra resto celulares y marcado infiltrado inflamatorio agudo y crónico (Hematoxilina-eosina 10x y 40x).



Figs. 3a, 3b: La biopsia de iris muestra necrosis iridiana con acúmulos de pigmento, marcado infiltrado inflamatorio agudo y crónico así como ausencia de neovasos. (Hematoxilina-eosina 10x y 40x).



de un lugar remoto al ojo y se las relacionan con situaciones predisponentes como neoplasias, cardiopatías severas, diabetes e incluso a existencia de endocarditis, abscesos hepáticos o urinarios (1,2). La *Listeria monocytogenes* es un bacilo gram + muy ubicuo en la naturaleza que se encuentra fácilmente en los alimentos.

La infección en humanos es rara, siendo más frecuente en inmunodeprimidos con respuesta celular T alterada. Puede aparecer en mujeres embarazadas, prematuros, ancianos y enfermos graves aunque también puede darse sin ningún factor predisponente claro (3). Nuestro caso, sin una clara inmunosupresión, presentaba varios factores de riesgo: edad avanzada, diabetes y neoplasia laríngea.

La listeriosis ocular es muy infrecuente (2,4-6) tan sólo han sido publicados una veintena de casos (1,2,4-19), siendo la queratoconjuntivitis la manifestación más frecuente (2,4,5,7).

El debut suele caracterizarse por una queratoconjuntivitis hipertensiva, con hipopión oscuro (2,4-6,11,13,15) secundario a la necrosis del iris (5), lo que pudimos apreciar en nuestro caso.

En la mayoría de los casos se describen factores predisponentes (2), sin foco distal, con hemocultivos positivos en sólo dos casos publicados (6,14).

La habilidad de la *listeria* para penetrar en el estroma corneal está en discusión (8,10,15), sin embargo en nuestro caso el origen exógeno de la infección no se puede descartar dado el avanzado estado del daño corneal. Sin embargo la ausencia de traumatismo, el aislamiento de listeria en cultivos de material intraocular junto con el crecimiento, en el exudado córneo-conjuntival, de *staphylococcus epidermididis* hace más probable la endoftalmitis endógena.

La *Listeria* en animales se cree que alcanza el sistema nervioso central a través de nervios craneales pero en humanos es hematogéna (20).

Listeria monocytogenes in vitro es sensible a una amplia gama de antibióticos, entre ellos la gentamicina y vancomicina usados empíricamente en nuestro caso. A pesar de ello nuestra decisión drástica de evisceración fue

consensuada dado el avanzado estado de la infección en un ojo previamente ciego. El tratamiento de elección es la ampicilina o penicilina más aminoglucósido, trimetoprim-sulfametoxazol y rifampicina para los alérgicos a beta-lactámicos. Las quinolonas no son un antibiótico de elección debido a la baja actividad y posible existencia de resistencias. Sin embargo como en casos previamente publicados (21) el tratamiento con ciprofloxacino oral, sumado en nuestro caso a la evisceración, fueron efectivos.

BIBLIOGRAFÍA

- Betriu C, Fuentemilla S, Méndez R, Picazo JJ, García-Sánchez J. Endophthalmitis caused by *Listeria monocytogenes*. *J Clin Microbiol* 2001; 39(7): 2742-2744.
- Jackson TL, Eykyn SJ, Graham EM, Stanford MR. Endogenous bacterial endophthalmitis: a 17-year prospective series and review of 267 reported cases. *Surv Ophthalmol* 2003; 48(4): 403-423.
- Vázquez-Boland J A, Kuhn M, Berche P, Chakraborty T, Dominguez-Bernal G, Goebel W et al. *Listeria* pathogenesis and molecular virulence determinants. *Clin Microbiol Rev*. 2001; 14: 584-640.
- Lohmann CP, Gabel VP, Heep M, Linde HJ, Reischl U. *Listeria monocytogenes*-induced endogenous endophthalmitis in an otherwise healthy individual: rapid PCR-diagnosis as the basis for effective treatment. *Eur J Ophthalmol* 1999; 9(1): 53-57.
- Elliott D, O'Brien TP, Green WR, Jampel HD, Goldberg MF. Elevated intraocular pressure, pigment dispersion and dark hypopyon in endogenous endophthalmitis from *Listeria monocytogenes*. *Surv Ophthalmol* 1992; 37(2): 117-124.
- Goodner E, Okumoto M. Intraocular listeriosis. *Am J Ophthalmol* 1967; 64: 682-686.
- Melamed J, Kwitko S, Barcaro S, M. Verri J, F. Pettrillo V. Endogenous endophthalmitis due to *Listeria monocytogenes*. *Ocular Immunology and Inflammation* 1993; 2: 45-48.
- Beuchat L, Hirschel B, Tabatabay C, Filthuth I. Intraocular listeriosis. *J Fr Ophthalmol* 1985; 8(12): 797-799.
- Snead JW, Stern WH, Whitcher JP, Okumoto M. *Listeria monocytogenes* endophthalmitis. *Am J Ophthalmol* 1977; 84(3): 337-340.
- Bagnarello AG, Berlin AJ, Weinstein AJ, McHenry MC, O'Connor PS. *Listeria monocytogenes* endophthalmitis. *Arch Ophthalmol* 1977; 95(6): 1004-1005.
- Ballen PH, Loffredo FR, Painter B. *Listeria* endophthalmitis. *Arch Ophthalmol* 1979; 97(1): 101-102.
- Nigrin J, Tyrrell DL, Jackson FL, Ombres SR, Morgan RA. *Listeria monocytogenes* endophthalmitis in an immune-suppressed host. *Can Med Assoc J* 1977; 116(12): 1378-1382.
- Abbott RL, Forster RK, Rebell G. *Listeria monocytogenes* endophthalmitis with a black hypopyon. *Am J Ophthalmol* 1978; 86(5): 715-719.
- Heidemann DG, Trese M, Murphy SF, Bradford D, Lewis M, Dunn SP. Endogenous *Listeria monocytogenes* endophthalmitis presenting as keratouveitis. *Cornea* 1990; 9(2): 179-180.
- Duch ST, Quintana MC, Pujol OG. *Listeria monocytogenes* endophthalmitis. *Acta Ophthalmol (Copenh)* 1991; 69(1): 108-110.
- Algan M, Jonon B, George JL, Lion C, Kessler M, Burdin JC. *Listeria monocytogenes* endophthalmitis in a renal-transplant patient receiving cyclosporin. *Ophthalmologica* 1990; 201(1): 23-27.
- Deramo VA, Shah GK, Garden M, Maguire JJ. Good visual outcome after *Listeria monocytogenes* endogenous endophthalmitis. *Retina* 1999; 19(6): 566-568.
- Méndez-Hernández C, García-Feijoo J, García-Sánchez J. *Listeria monocytogenes*-induced endogenous endophthalmitis: bioultrasonic findings. *Am J Ophthalmol* 2004; 137(3): 579-581.
- Green R, F Goldberg M, Ding Y. Diagnostic pars plana vitrectomy report of a 21-year retrospective study. *Trans Am Ophthalmol Soc* 1995; 281-308.
- Drevets D A, Leenen P J, Greenfield R A. Invasion of the central nervous system by intracellular bacteria. *Clin Microbiol Rev* 2004; 17: 323-347.
- Hof H, Nichterlein T, Krestschmar M. Management of listeriosis. *Clin Microbiol Rev* 2001; 39: 2742-2744.