

Necrosis corneoescleral tras cirugía de pterygium: descripción de un caso

Corneoscleral necrosis after pterygium surgery: case report

ASTICA C¹, PÉREZ J¹, RODRÍGUEZ M¹, RAQUEL GARCÍA R¹, REÑONES J¹,
HERMANN E¹, CARDONA P²

RESUMEN

Caso clínico: Presentamos el caso de un varón de 57 años que fue remitido a nuestro hospital con un cuadro de necrosis corneoescleral en el ojo izquierdo 1 mes después de haber sido intervenido quirúrgicamente de un pterygium.

Discusión: La necrosis corneoescleral es una complicación poco frecuente de la cirugía del pterygium, asociada generalmente al empleo de terapias adyuvantes como la betairradiación o la mitomicina C y que requiere en la mayoría de casos de un abordaje quirúrgico precoz.

Palabras clave: Cirugía de pterygium, mitomicina C, complicaciones.

SUMMARY

Case report: We report the case of a 57-year-old man who was sent to our hospital with a corneoscleral necrosis in his left eye one month after a pterygium surgery.

Discussion: Corneoscleral necrosis is an uncommon complication of pterygium surgery which is usually associated with adjunct therapies like betairradiation or mitomycin C, needing early surgery in most cases.

Key words: Pterygium surgery, mitomycin C, complications.

Servicio de Oftalmología. Complejo Hospitalario Universitario Insular-Materno Infantil de Las Palmas de Gran Canaria.

¹ Licenciado en Medicina.

² Doctor en Medicina.

Correspondencia:

Carlos de Astica Cranz

Hospital Universitario Insular. Departamento de Oftalmología

Avenida Marítima del Sur, s/n. Gran Canaria

carlosdeastica@hotmail.com

INTRODUCCIÓN

Existen múltiples modalidades terapéuticas aplicadas a la cirugía del pterygium, sin embargo no hay un consenso claro en cuanto a cuál de ellas es la más adecuada. Algunas terapias tradicionales como la escisión simple con esclera libre han entrado en desuso en los países desarrollados por sus elevadas tasas de recurrencia; esto ha hecho que desde hace varias décadas se vengán investigando diferentes terapias adyuvantes a la técnica clásica como la betairradiación, la mitomicina C (MMC) o el tiohepa; otras técnicas que asocian autoinjertos conjuntivales, transplantes de membrana amniótica o pegamentos biológicos que sustituyen a la sutura conjuntival, se han venido aplicando en los últimos años (1).

A pesar de que es considerada una cirugía menor, se han documentado casos de complicaciones severas, como perforación corneal o escleritis necrotizante, que pueden llegar a comprometer la agudeza visual del paciente, generalmente asociadas al empleo de mitomicina C o betairradiación (3).

CASO CLÍNICO

Presentamos el caso de un paciente varón de 57 años que fue remitido a nuestro centro con un diagnóstico de «descematocele secundario a absceso versus necrosis corneal» del ojo izquierdo, tras haber sido intervenido de un pterygium nasal en dicho ojo 1 mes antes.

Según el informe que aportó el paciente la cirugía consistió en una escisión simple de la

lesión con autoinjerto conjuntival y empleo de pegamento biológico (Tissucol®). El tratamiento postquirúrgico consistió en colirios antibióticos-antiinflamatorios y lágrimas artificiales. A la semana describen una evolución favorable, sin embargo a las 3 semanas el paciente acudió de nuevo a su oftalmólogo por un cuadro de dolor ocular de 2 semanas de evolución, presentando posibles signos de infección por lo que fue tratado con antibioterapia tópica y subconjuntival. Una semana después, ante la falta de respuesta al tratamiento fue remitido a nuestro centro.

A su llegada nos refirió un dolor ocular intenso con pérdida severa de visión en OI. Como antecedentes presentaba una cardiopatía isquémica, hipertensión arterial, dislipemia y una hernia de hiato. No refería antecedentes ni condiciones que predispongan a una mala cicatrización, como enfermedades del tejido conectivo, diabetes, acné rosácea, queratitis herpética, blefaritis u ojo seco, aunque sí pudimos observar en consulta la presencia de un síndrome de párpados laxos; no refería alergias conocidas. La *agudeza visual* (sin corrección, escala decimal) era: OD: 1/ OI: movimiento de manos. A la *biomicroscopía* se objetivó: hiperemia y quemosis conjuntival muy marcadas con abundantes stops vasculares; un infiltrado corneal blanquecino desde las 7 a las 12 horas alcanzando el eje visual, con un adelgazamiento severo, un descematocele e importantes pliegues en Descemet en el resto de la córnea; área de melting escleral a nivel del limbo desde las 7-12 horas; atalamia sin signo de Seidel evidente; sinequias iridocorneales; no hipopion, siendo difícil valorar reacción inflamatoria en cámara anterior; arreactividad pupilar y catarata incipiente (fig. 1). El *fondo de ojo* no era valorable por la opacidad de medios, por lo que se realizó una ecografía ocular que mostró un desprendimiento coroideo anular. En el fondo del OD se observó únicamente un leve estrechamiento arteriolar difuso, probablemente asociada a su hipertensión arterial.

Ante la sospecha de perforación corneal secundaria a una necrosis vs absceso esclero-corneal, se tomaron muestras para estudio microbiológico y se le intervino de urgencia mediante recomposición de la cámara ante-

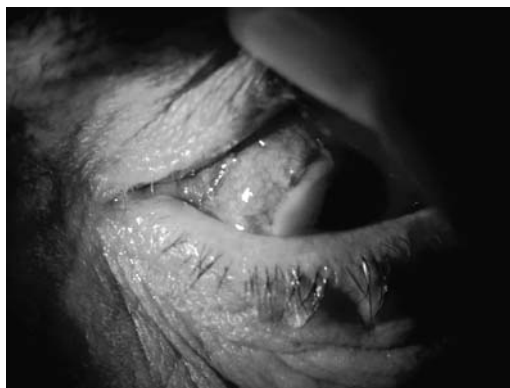

Fig. 1: Infiltrado corneal extenso con descematocele central, limbo perilesional avascular e inflamación conjuntival intensa.

rior, recubrimiento conjuntival rotacional e inyección de cefuroxima intracamerular y vancomicina/tobramicina subconjuntival (fig. 2).

El *tratamiento postoperatorio* inmediato consistió en Prednisona intravenosa (80 mg/día), vancomicina y ceftazidima (1 gota/1h), ciclo-pentolato (1 gota/8 h) y pomada de dexametasona-cloranfenicol (noche). Los días siguientes a la cirugía se observó una cámara anterior estrecha aunque estable, sin signo de Seidel, una hipotonía cercana a cero mmHg (tono digital) y una ligera retracción del colgajo conjuntival con exposición de parte de la zona de melting corneal.

Los resultados del *estudio microbiológico* descartaron la presencia de agente patógeno alguno en córnea o conjuntiva, tanto en el Gram como en los cultivos. Tres semanas después se objetivó un adelgazamiento del colgajo en la zona central con protrusión del descematocele por lo que se reintervino utilizando un parche de esclera de donante y un nuevo colgajo rotacional de conjuntiva inferior (fig. 3).

Un mes tras la reintervención el paciente se encontraba asintomático, el injerto escleral permanecía estable con buena vascularización conjuntival, la córnea adyacente estaba más transparente y con menos pliegues, no se observaba reacción en cámara anterior, mostrando sin embargo el cristalino una opacidad blanca total; en la ecografía se observó una resolución del desprendimiento coroideo.

Seis meses después el injerto permanece bien implantado y vascularizado, la córnea no presenta pliegues, opacidades ni vascularización periférica y no hay signos de inflamación intraocular por lo que se le ha propuesto al paciente una cirugía combinada consistente en cirugía de la catarata y queratoplastia, permaneciendo a la espera de un donante.

DISCUSIÓN

El pterygium es una lesión fibrovascular crónica que se forma en la conjuntiva bulbar interpalpebral y se extiende sobre limbo y córnea; se trata de una enfermedad muy frecuente, especialmente en regiones cercanas al

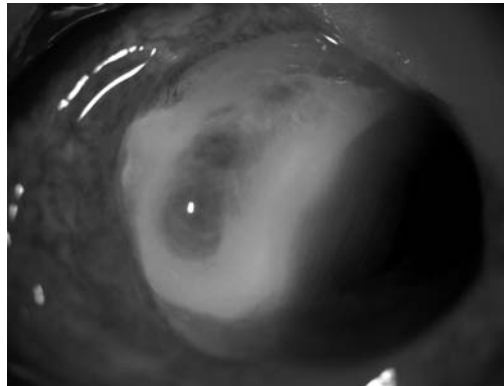


Fig. 2:
Recubrimiento
conjuntival de la
córnea
adelgazada.

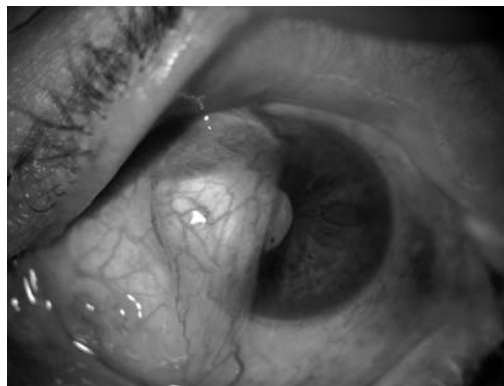


Fig. 3: resultado
del injerto de
esclera y
conjuntiva 6
meses después.

ecuador donde hay una mayor exposición a la radiación ultravioleta. La radiación ultravioleta es aceptada como su principal agente etiológico, la cual provoca una serie de eventos en cadena que pueden causar un daño en el ADN-ARN celular y en la matriz extracelular de los fibroblastos, encargados de la reparación y cicatrización a nivel de la conjuntiva y la cápsula de Tenon. Se han observado polimorfismos del gen reparador de DNA Ku70, alteraciones en genes supresores de tumores como el p53 y liberación de citoquinas y factores de crecimiento en las células epiteliales del pterygium, aunque sigue habiendo una gran controversia en cuanto a su mecanismo patogénico exacto (1). El pterygium puede ser considerado una lesión proliferativa e invasiva con ruptura focal de la barrera límbica, lo que permite el avance de la lesión sobre las capas superficiales de la córnea. Se describe como una línea de epitelio conjuntival que cubre una masa de tejido conectivo engrosado, hipertrófico y degenerado conocido como degeneración elastoide (2,15).

Las principales indicaciones quirúrgicas son: 1- disminución de la agudeza visual por extensión sobre el eje visual, astigmatismo o alteración de la película lagrimal; 2- discomfort e irritación que no responden a tratamiento médico; 3- restricción de la motilidad; 4- crecimiento progresivo rápido; 5- intención de llevar a cabo una intervención de cirugía refractiva; 6- motivos estéticos (5).

Se han empleado múltiples modalidades quirúrgicas en el tratamiento del pterygium con muy diferentes resultados. La técnica más sencilla y la más empleada todavía en muchos países es la escisión simple con esclera libre, sin embargo presenta unas tasas de recurrencia inaceptables en nuestro medio (30-70%) (6).

Otros procedimientos que han demostrado menores tasas de recurrencia son aquellos que emplean terapias adyuvantes como la betairradiación y la mitomicina C, aunque han perdido popularidad por la publicación de casos con complicaciones severas, a corto y largo plazo. La mitomicina C es un agente alquilante que inhibe la síntesis de DNA, resultando una inhibición a largo plazo o incluso permanente de la mitosis de los fibroblastos. Se ha empleado antes, durante y después de la cirugía, con distintas dosis y concentraciones (0,02-0,04% durante 1-5 minutos) y asociada a técnicas de esclera libre o a autoinjertos conjuntivales, obteniendo una reducción significativa de la tasa de recurrencias postoperatorias [0-25%: técnica de esclera libre (2,5,12,13,14,15)] [9-16%: autoinjerto conjuntival (16,17)]. A pesar de que la tasa de complicaciones postquirúrgicas por mitomicina C es baja (2,5,7,12,13,15,17,18), pudiendo aparecer cuadros leves de queratitis punctata, quemosis, granulomas o retrasos de la cicatrización, algunos autores han publicado casos de necrosis corneal o escleritis necrotizante muchos años después de la cirugía (6, 8-11), por lo que existen dudas acerca de su seguridad sobre todo a largo plazo (7). Esto ha hecho que muchos oftalmólogos hayan abandonado su utilización sistemática, aplicándola sólo en casos complicados o en recidivas.

Otras técnicas muy extendidas hoy día son las que emplean injertos libres de conjuntiva

para cubrir la esclera, obtenidos generalmente de la conjuntiva bulbar superior del mismo ojo. A pesar de de la variabilidad en sus tasas de recurrencia, su gran ventaja es el elevado nivel de seguridad que ofrecen, habiéndose publicado sólo 2 casos de escleritis necrotizante tras su aplicación (19,20). Algunas modificaciones de esta técnica emplean injertos de limbo y conjuntiva, creando una barrera para el crecimiento de posibles recurrencias sobre la córnea o emplean colgajos rotacionales de conjuntiva, muy útiles cuando el injerto libre esta contraindicado o es dificultoso. El empleo de injertos o colgajos presenta menores tasas de recurrencia y mejores resultados estéticos que la técnica de esclera libre, sin embargo requiere más tiempo quirúrgico, produce más molestias e inflamación postoperatoria por el empleo de suturas, conlleva una curva de aprendizaje más larga y podría suponer una alteración de la zona de conjuntiva donante si requiriese una cirugía futura, como por ejemplo una cirugía de glaucoma. En determinados casos en los que esta técnica no fuera posible, también sería útil el transplante de membrana amniótica, dadas sus propiedades antiangiogénicas y antiinflamatorias, aunque su uso es controvertido (1). También cabe señalar el empleo cada vez más extendido de los pegamentos biológicos a base de fibrina congelada (Tissucol®); son sistemas adhesivos que constan de 2 componentes separados que contienen trombina por un lado y una proteína coagulable con factor XIII y plasminógeno por otro; posee una doble función, adhesiva y hemostática; a pesar de no haberse publicado ningún caso de necrosis o isquemia de la superficie ocular asociada a su aplicación, se describen como posibles efectos secundarios reacciones alérgicas, además de reacciones anafilácticas y/o tromboembólicas en caso de administración intravascular accidental.

Se ha sugerido que el principal factor de riesgo de melting escleral tras cirugía de pterygium es la persistencia crónica de un área de exposición escleral; dicho riesgo aumentaría con técnicas de esclera libre, administración de antimetabolitos, alteraciones de la película lagrimal, condiciones generales que predispongan a una mala cicatriza-

ción (conectivopatías, diabetes) o uso excesivo de corticosteroides tras la cirugía; por otra parte disminuiría con las técnicas que emplean aloinjertos o colgajos rotacionales (6,10). Por lo tanto el manejo postoperatorio del pterygium requiere de un seguimiento estrecho hasta observar la epitelización completa de la córnea y esclera, especialmente tras la utilización de antimetabolitos (7). Otros autores proponen una respuesta de hipersensibilidad a nivel local como mecanismo patogénico, que sería debida a una liberación de antígenos secundaria al daño tisular o la isquemia quirúrgica (19); esta teoría se apoya en el hecho de que la escleritis necrotizante en general, se asocia con enfermedades autoinmunes sistémicas y vasculitis (6) y en que se desarrolla más frecuentemente tras varias intervenciones (20) o tras cauterización excesiva del lecho quirúrgico.

En el tratamiento de la necrosis corneoescleral se ha observado que los corticoides tópicos no son efectivos; sí se han mostrado útiles los AINE'S orales, los corticosteroides sistémicos o en megadosis (metilprednisolona) y algunos inmunosupresores como la ciclosporina, la azatioprina o el tacrolimus (20). Sin embargo lo habitual es tener que recurrir al tratamiento quirúrgico además del tratamiento médico, pudiendo emplear una gran variedad de tejidos y materiales para realizar recubrimientos tectónicos. Los más tradicionales son los de córnea y esclera, aunque últimamente se están utilizando muchos biomateriales como pericardio, duramadre, poliuretano y membrana amniótica.

CONCLUSIÓN

La necrosis corneoescleral tras cirugía de pterygium es una complicación poco frecuente aunque de extrema gravedad. La mayoría de casos publicados hacen referencia a las técnicas de esclera libre y al empleo adyuvante de mitomicina C. Por otro lado se ha observado que esta complicación es extremadamente poco frecuente con las técnicas que emplean autoinjertos de limbo-conjuntiva, además de obtener también unas bajas tasas de recurrencia.

Dado que desconocemos como fue el proceso quirúrgico al que se sometió el paciente, así como la evolución postoperatoria en el primer mes, consideramos que los posibles factores que podrían haber favorecido el cuadro de necrosis córneo-escleral son: una cauterización excesiva del lecho del pterygium durante la cirugía; una aplicación de mitomicina C u otro antimitótico como terapia adyuvante; una exposición escleral mantenida después de la cirugía; o un fallo en el proceso de cicatrización, que podría haberse agravado por el síndrome de párpados laxos que presenta el paciente o por un efecto hemostático exagerado del pegamento biológico aplicado sobre el lecho quirúrgico.

BIBLIOGRAFÍA

1. Todani A, Samir A. Melki. Pterygium: current concepts in pathogenesis and treatment. *International Ophtalmology Clinics* 2009; 49(1): 21-30.
2. Raiskup F, Solomon A, Landau D, Ilsar, Frucht Pery J. Mitomycin C for pterygium: long term evaluation. *Br J Ophtalmol* 2004; 88: 1425-1428.
3. Fu-Chin, Shen-Perng, Sung Huei. Management of infectious scleritis after pterygium excision. *Cornea* 2000; 19(1): 34-39.
4. Young A, Tam P, Leung G, Cheng L, Lam P, Lam D. Prospective study on the safety and efficacy of combined conjunctival rotational autograft with intraoperative mitomycin C 0.02% in primary pterygium excision. *Cornea* 2009; 28: 166-169.
5. Donnenfeld E. D, Perry H. D, Fromer S, Doshi S, Solomon R, Biser S. Subconjunctival mitomycin C adjunctive therapy before pterygium excision. *Ophthalmology* 2003; 110: 1012-1026.
6. Seng-Ei Ti, Donald T. H. Tan. Tectonic corneal lamellar grafting for severe scleral melting after pterygium surgery. *Ophthalmology* 2003; 110: 1126-1136.
7. Solomon A, Kaiserman I, Raiskup FD, Landau D, Frucht- Pery J. Long-term effects of mitomycin C in pterygium surgery on scleral thickness and the conjunctival epithelium. *Ophthalmology* 2004; 111: 1522-1527.
8. Wan Norliza W.M, Siti Raihan I, Azlyn Azwa J, Ibrahim M. Scleral melting 16 years after pterygium excision with topical Mitomycin C adjuvant therapy. *Contact Lens and Anterior Eye* 2006; 29: 165-167.

9. Safianik B, Ben-Zion I, Gargozi H J. Serious corneoscleral complications after pterygium excision with mitomicyn C. *Br J Ophtalmol* 2001 (August).
10. Dadeya S, Fatima S. Corneoscleral perforation after pterygium excision and intraoperative mitomicyn C. *Ophtalmic Surg Lasers Imaging* 2003; 34: 146-148.
11. Hayasaka S, Iwasa Y, Nagaki Y, Kadoi C, Matsumoto M, Hayasaka Y. Late complication after pterygium excision with high dose mitomicyn C instillation. *Br J Ophtalmol* 2000;84. Letter to the editor.
12. Díaz L, Villegas VM, Emanuelli A, Izquierdo N. Efficacy and safety of intraoperative mitomicyn C as adjunct therapy for pterygium surgery. *Cornea* 2008; 27: 1119-1121.
13. Panda A, Gopal K Das, Suhas W. Tuli, Kumar A. Randomized trial of intraoperative mitomicyn C in surgery for pterygium. *American Journal of Ophtalmology* 1998; 125: 59-63.
14. Avisar R, Weinberger D. Pterygium surgery with mitomicyn C. *Cornea* 2003; 22: 721-725.
15. Khakshoor H, Razavi M. E, Daneshvar R, Shakeri M. T, Ghate M. F, and Ghooshkhanehi H. Preoperative subteryegeal injection vs intraoperative mitomicyn C for pterygium removal: comparison of results and complications. *Am J Ophtalmol* 2010; 150: 193-198.
16. Wong V. A, Law F. Use of mitomicyn C with conjunctival autograft in pterygium surgery in asian-canadians. *Ophtalmology* 1999; 106: 1512-1515.
17. Mutlu F, Sobaci G, Tatar T, Yildirim E. A comparative study of recurrent pterygium surgery. *Ophtalmology* 1999; 106: 817-821.
18. Frucht Pery J, Raiskup F, Ilsar M, Landau D, Orucov F, Solomon A. Conjunctival autografting combined with low-dose mitomicyn C for prevention of primary pterygium recurrence. *Am J Ophtalmol* 2006; 141: 1044-1050.
19. Jain V, Shome D, Natarajan S, Narverkar R. Surgically induced necrotizing scleritis after pterygium surgery with conjunctival autograft. *Cornea* 2008; 27: 720-721.
20. Sridhar M S, Bansal A K, Rao G N. Surgically induced necrotizing scleritis after pterygium excision and conjunctival autograft. *Cornea* 2002; 21(3): 305-307.
21. Anduze A. L. Pterygium surgery with mitomicyn C: ten year results. *Ophtalmic Surg Lasers* 2001; 32: 341-345.
22. Yi-Yu Tsai, Lin J-M, Shy J-D. Acute scleral thinning after pterygium excision with intraoperative mytomicin C. *Cornea* 2002; 21(2): 227-229.
23. Alsagoff Z, Donald T H Tan, S-P Chee. Necrotising scleritis after bare sclera excision of pterygium. *Br J Ophtalmol* 2000; 84: 1050-1052.
24. Miyai T, Hara R, Nejima R, Maiyata K, Yone-mura T, Amano S. Limbal allograft, amniotic membrane transplantation and intraoperative mitomicyn for recurrent pterygium. *Ophtalmology* 2005; 112: 1263-1263.
25. Karalezli A, Kucukerdonmez C, Boraza M, Akova Y. Successful treatment of necrotizing scleritis alter conjunctival autografting for pterygium with amniotic mambrane transplantation. *Orbit* 2010; 29: 88-90.
26. Gokhale N, Samant R. Surgically induced necrotizing scleritis after pterygium surgery. *Indian journal of ophtalmology* 2007; 55: 144-146.
27. Nieuwendaal C, Van der Meulen I, Mourits M, Lapid-Gortak R. Long term follow-up using a conjunctival autograft and tissucol. *Cornea* 2011; 30: 34-36.