

Aplicación de la microscopía confocal (HRT) en el diagnóstico de las queratitis por *Acanthamoeba*

*Application of confocal microscopy in the diagnosis of *Acanthamoeba keratitis**

ÁLVAREZ MARÍN J¹, RODRÍGUEZ GIL R², AFONSO RODRÍGUEZ A²,
ABREU REYES P²

RESUMEN

Objetivo: Revisión de la utilidad de la microscopía confocal in vivo HRTII-RCM (Heidelberg Retina Tomograph II, Rostock Cornea Module) en el diagnóstico de las queratitis infecciosas por *Acanthamoeba*.

Método: Se analizan cuatro casos con sospecha clínica de queratitis por *Acanthamoeba* mediante un estudio retrospectivo. Todos los pacientes fueron evaluados mediante examen en lámpara de hendidura, efectuando cultivo de muestra obtenida mediante raspado corneal y, finalmente, estudio corneal mediante microscopía confocal HRT.

Resultados: Todos los pacientes presentaron hiperemia conjuntival, úlcera corneal y opacidad estromal en el examen en lámpara de hendidura. El cultivo fue positivo en el 50% de los casos. El examen mediante HRT detectó en todos los casos los quistes y trofozoitos amebianos.

Conclusiones: La microscopía confocal HRTII-RCM resulta una prueba diagnóstica esencial en el diagnóstico de las queratitis por *Acanthamoeba*, permitiendo el diagnóstico incluso en aquellos casos en los que, con elevada sospecha diagnóstica, los cultivos resultan negativos.

Palabras clave: Queratitis por *Acanthamoeba*, microscopía confocal, cultivo.

SUMMARY

Objective: To review the usefulness of in vivo confocal microscopy HRTII-RCM (Heidelberg Retina Tomograph II, Rostock Cornea Module) in the diagnosis of infectious *Acanthamoeba keratitis*.

Servicio de Oftalmología. Sección de Polo Anterior. Hospital Universitario Nuestra Señora de Candelaria.

¹ Doctor en Medicina.

² Licenciado en Medicina.

Correspondencia:

Rodríguez Gil, Ruymán

Gilorio_79@hotmail.com

Servicio de Oftalmología Hospital Universitario Nuestra Señora de Candelaria.

Ctra. Rosario n.º 145. 38010. Santa Cruz de Tenerife.

Method: We analyzed four cases with clinical suspicion of *Acanthamoeba* keratitis using a retrospective study. All patients were evaluated by slit lamp examination, a culture with a sample obtained by corneal scraping and finally HRT corneal confocal microscopy study.

Results: All patients had conjunctival hyperemia, corneal ulcer and stromal opacity with slit lamp examination. The culture was positive in 50% cases. The examination by HRT detected amoebic cysts and trophozoites in all cases.

Key words: *Acanthamoeba* keratitis, confocal microscopy, culture.

INTRODUCCIÓN

Acanthamoeba spp. es una ameba de vida libre que se encuentra en la tierra, el aire y en entornos acuáticos. Es un patógeno oportunista que puede causar encefalitis granulomatosa y queratitis amebiana, habiendo sido asociada con lesiones cutáneas y sinusitis en pacientes VIH e inmunosuprimidos (1).

El primer caso de queratitis por *Acanthamoeba* fue descrito en 1974 (2) y, dado que es una patología íntimamente relacionada con el uso de lentes de contacto, el incremento del uso de estas lentes en los años 80 condujo a un aumento de su incidencia. Así, el principal factor de riesgo reconocido es el uso de lentes de contacto, encontrando otros como la existencia de un defecto epitelial previo, lesión ocular y exposición al agua del grifo (3).

Las pequeñas lesiones que pueden producirse en la córnea constituyen la puerta de entrada para este germen, que se adhiere a las células epiteliales corneales, originando enrojecimiento, irritación, sensación de cuerpo extraño y fotofobia. A medida que el parásito penetra en la córnea el daño aumenta, apareciendo síntomas severos, con importante enrojecimiento, ulceración corneal y queratoneuritis (circunstancia determinada por la predilección por el tejido nervioso del parásito), originando un cuadro intensamente doloroso. En fases avanzadas puede aparecer un infiltrado anular característico (4).

El diagnóstico clínico puede resultar difícil, especialmente en fases iniciales, ya que muchas de sus manifestaciones resultan inespecíficas, lo que determina que pueda ser erróneamente diagnosticada y tratada como una infección herpética. El diagnóstico definitivo se realiza mediante métodos invasivos, que confirman la existencia de esta ameba a partir

de un examen microscópico directo, o mediante cultivos de muestras obtenidas mediante raspado o biopsias corneales. El problema es que estas técnicas invasivas, por lo general, se posponen hasta que existe un elevado grado de sospecha clínica o ante la ausencia de respuesta al tratamiento para otras queratitis infecciosas. Esto puede tener importantes consecuencias, ya que un diagnóstico precoz concede un mejor pronóstico en términos de resultados visuales finales o en la integridad ocular (5). Aún así, en la actualidad, el gold standard en el diagnóstico etiológico es la confirmación microscópica y el cultivo (6).

La microscopía confocal está emergiendo como una técnica importante en el diagnóstico precoz de varias entidades corneales. Es capaz de proporcionar magnificaciones cercanas al 200x-500x, proporcionando imágenes con elevado detalle y niveles de contraste, incluso en corneas opacificadas. Su carácter no invasivo la convierte en una técnica especialmente útil en el diagnóstico de queratitis infecciosas fúngicas o por *Acanthamoeba*. Además, permite efectuar exploraciones repetidas, lo cual ayuda al diagnóstico, seguimiento y toma de actitudes terapéuticas (7). El propósito de este artículo es efectuar una revisión de la utilidad de la microscopía confocal in vivo HRTII-RCM (Heidelberg Retina Tomograph II, Rostock Cornea Module) en el diagnóstico de las queratitis infecciosas por *Acanthamoeba* analizando las lesiones más características de la misma.

MÉTODO

Sujetos y examen en lámpara de hendidura

Se revisaron retrospectivamente las historias clínicas de cuatro casos con sospecha clí-

nica de queratitis por *Acanthamoeba* que fueron registrados en nuestro servicio entre los años 2006 a 2011.

Cultivo

En todos los casos se obtuvieron muestras por raspado corneal usando un bisturí, que fueron enviadas a microbiología, donde se procesaron para el estudio de bacterias, virus, hongos y amebas. Asimismo, para la búsqueda de esta ameba se inoculó una muestra en solución de Page, previamente inoculada con *E. Coli*, manteniéndose este medio líquido a 37° C, observándose al microscopio. Asimismo, se sembró en agar observándose a la semana. En los casos en los que hubo asociación al uso de lentes de contacto se analizó también el envase, así como la solución de las lentes de contacto.

Microscopía confocal in vivo

Se realizó esta técnica en los cuatro pacientes con clínica sospechosa de queratitis por *Acanthamoeba*, usando para ello el HRTII-RCM (Heidelberg Retina Tomograph II, Rostock Cornea Module), analizando la zona central de la córnea con un área de observación de 400 μ^2 . Se tomaron múltiples imágenes de forma periódica a distintas profundidades, de tal modo que se analizasen todas las capas corneales. Esta técnica se realizó antes de obtener el diagnóstico mediante

cultivo y una vez se instauró el tratamiento, de cara a comprobar la eficacia del mismo.

Tratamiento

Todos los pacientes recibieron una pauta combinada de polimixina/neomicina/gramciclina con biguanidas y propamidina tópicos e itraconazol oral, una vez fueron diagnosticados.

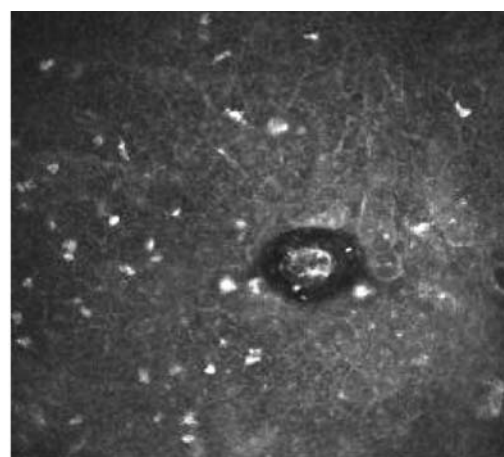
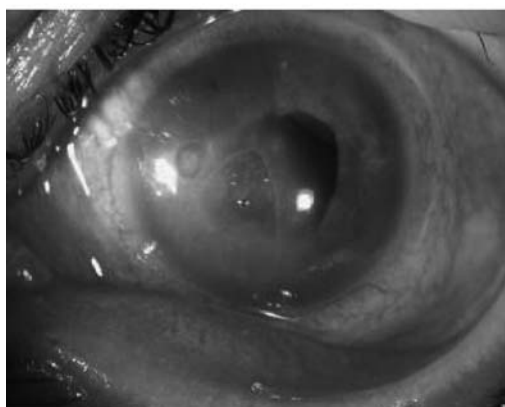
RESULTADOS

Sujetos y examen en lámpara de hendidura

Los cuatro pacientes fueron varones, con edad media de 30 años. En el 50% de los casos los pacientes eran usuarios de lentes de contacto, mientras que en el otro 50% reconocieron como factor de riesgo la existencia de un traumatismo ocular y la existencia de una úlcera corneal.

Todos los pacientes mostraron hiperemia conjuntival importante y una úlcera corneal con opacidad corneal (figs. 1-4). Otros hallazgos encontrados fueron queratitis punteada superficial, queratoneuritis radial (75%), infiltrados corneales anulares o lesiones satélites, correspondiéndose estos dos últimos hallazgos con estadios más avanzados. Tres de los cuatro pacientes (75%) referían un cuadro de dolor importante, con la excepción del paciente cuyo factor de riesgo era haber padecido el traumatismo ocular, el cual no presentaba signos de queratoneuritis.

Fig. 1: Fotografía: Hiperemia severa, dos úlceras corneales con imagen abscesificada. HRT: quiste de Acanthamoeba, que aparece como una imagen redondeada hiperreflectante rodeada por un halo oscuro.



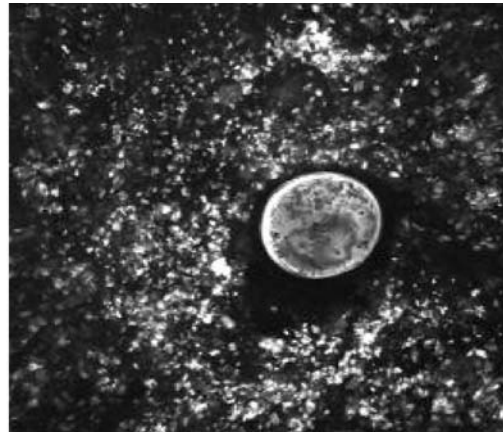
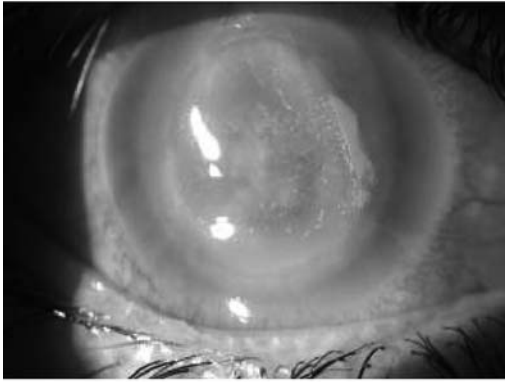


Fig. 2: Fotografía: Hiperemia severa, úlcera corneal central con opacificación y queratitis punteada superficial. HRT: quiste de Acanthamoeba, que se aprecia con una gran definición, permitiendo observar la estructura de su «doble pared» y su contenido interior heterogéneo.

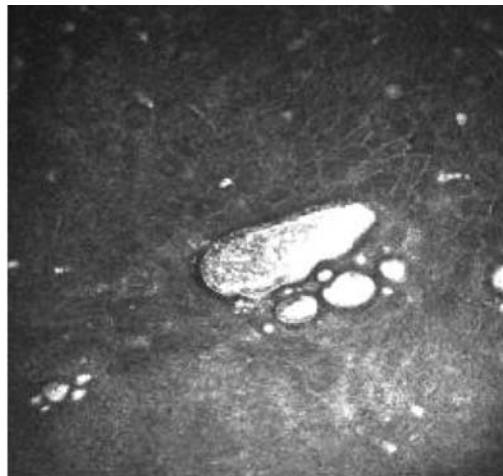
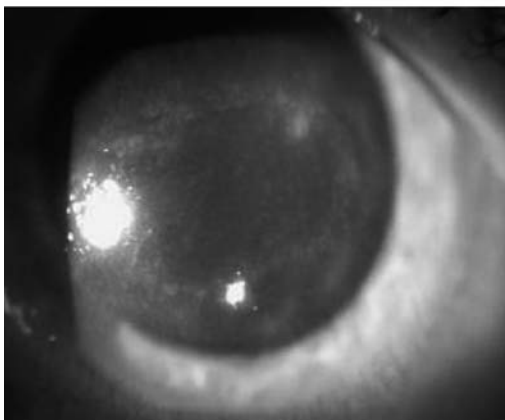


Fig. 3: Fotografía: Hiperemia severa, úlcera corneal extensa con opacificación central e infiltrado anular periférico. HRT: trofozoito, que aparece como una imagen ovalada, de gran tamaño, hiperreflectante con aparentes prolongaciones.

Cultivo

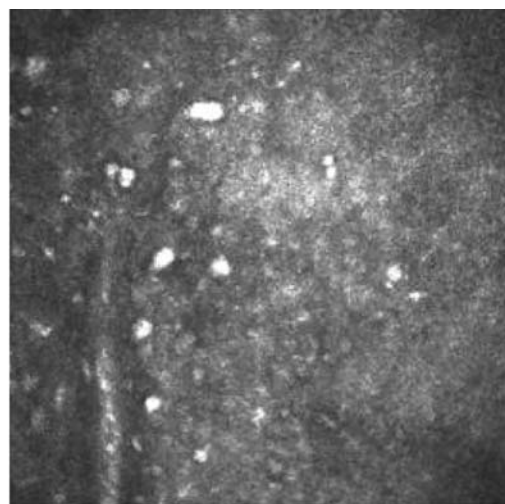
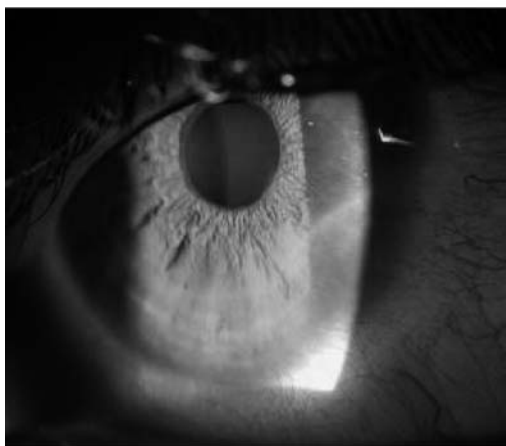
El cultivo resultó positivo en 2 de los 4 casos (50%), resultando el germen identificado la *Acanthamoeba polyphaga*. Destaca el hecho que de los dos cultivos positivos sólo uno se correspondió con un usuario de lentes de contacto, mientras que el otro se produjo en el paciente que había padecido el traumatismo corneal.

Microscopía confocal in vivo

Se encontraron diferentes hallazgos característicos:

a) Quistes de *Acanthamoeba*: estructuras redondeadas u ovoideas, altamente reflectantes, rodeadas por una doble pared, que aparece dispersa entre las células corneales. Su tamaño suele oscilar entre los 10-25 μm de diámetro. En algunos casos su región central aparece brillante, rodeado por una pared quística oscura (fig. 1). Estas estructuras se detectaron en todos los casos, a nivel de las diferentes capas de la córnea, y se usaron como criterio diagnóstico en ausencia de cultivo positivo. En un caso se obtuvo una imagen con elevado grado de nitidez en la que, incluso se aprecian estructuras en su interior que podrían corresponder con organelas (fig. 2).

Fig. 4 Fotografía:
Hiperemia
moderada, con
opacificación
corneal lineal,
correspondiente
con una
queratoneuritis
radial. HRT:
queratoneuritis
radial, en la que
se aprecia una
imagen
hiperreflectante
engrosada y
alargada, con una
zona oscura en
torno a ella,
correspondiente
con edema
perilesional, con
múltiples quistes
de *Acanthamoeba*
alrededor.



b) Trofozoitos: estructuras ovoideas alargadas o de morfología irregular, hiperreflectantes, con extensiones a modo de pseudópodos. Su tamaño suele ser superior a las 100 μm . Se apreciaron también en todos los casos y en diferentes capas corneales, utilizándose como criterio diagnóstico.

c) Perineuritis radial: aparece como una estructura alargada y engrosada, continua, brillante, rodeada por un halo oscuro. En determinados casos aparece abrazada por unos cuerpos brillantes, que se corresponden con trofozoitos. Según algunos autores estos trofozoitos, al migrar a través del nervio, serían los responsables del cuadro doloroso asociado (3). Este hallazgo se apreció en 3 de los 4 pacientes, dejando de detectarse en el paciente que presentó el traumatismo ocular, que fue el único que no refería dolor.

CONCLUSIONES

En la actualidad el método de elección a la hora de establecer el diagnóstico de las queratitis por *Acanthamoeba* sigue siendo los estudios microbiológicos, basados en el raspado corneal con visión al microscopio y los cultivos. A pesar de ello, la microscopía confocal está emergiendo como un poderoso instrumento que nos permite un diagnóstico no invasivo, con elevados niveles de sensibilidad y especificidad (cerca del 90%) (8). Nos

permite un diagnóstico precoz y, nos ofrece ventajas a la hora de monitorizar el tratamiento, permitiéndonos visualizar in situ la efectividad del mismo, evitando tratamientos excesivamente prolongados e innecesarios.

Alguno de los problemas asociados a la prueba reside en que necesita la colaboración del paciente, ya que se precisa de inmovilización ocular durante la realización de la misma. Por otro lado su interpretación requiere elevada experiencia, ya que algunas de las células inflamatorias encontradas en estroma en estas queratitis pueden confundirse con trofozoitos, dando un resultado falsamente positivo. Finalmente, el HRT se trata de un dispositivo caro y no ampliamente disponible, lo que dificulta que su utilización se pueda generalizar en el diagnóstico de esta patología.

Aun así, se trata de una prueba con elevada utilidad, por lo que es importante familiarizarse con todos los hallazgos que podemos encontrarnos en estas situaciones. En este artículo se han aportado dos casos clínicos en los que con cultivo negativo se ha llegado al diagnóstico de queratitis por *Acanthamoeba* a través de esta técnica. Se han mostrado imágenes de alta resolución correspondientes a lesiones típicas, como son las correspondientes al quiste amebiano o al trofozoito (lesiones hiperreflectantes rodeadas de una doble pared y un halo periférico), y a la queratoneuritis radial (engrosamiento hiperreflectante lineal). Por ello, ante un paciente que des-

arrolle manifestaciones inespecíficas de queratitis infecciosa como las descritas, no se debe olvidar la posibilidad de realizar esta prueba, de modo conjunto con los estudios histológicos, ya que nos concede la posibilidad de un diagnóstico precoz y un mejor pronóstico.

BIBLIOGRAFÍA

1. Marciano-Cabral F, Cabral G. Acanthamoeba spp. as agents of disease in humans. *Clin Microbial Rev* Apr 2003; 273-307.
2. Naginton J, Watson PG, Playfair TJ, et al. Amebic infection of the eye. *Lancet* 1974; 28: 1537-1540.
3. Nakano E, Oliveira M, Portellinha W, de Freitas D, nakano K. Confocal microscopy in early diagnosis of Acanthamoeba keratitis. *Journal of Refractive Surgery* 2004; 20 Sept-Oct: 737-740.
4. Cruz M, Ortiz V, Ladrón de Guevara C. Estudio clínico –microbiológico de tres casos de queratitis por Acanthamoeba spp. *Enf Emerg* 2004; 6 (2): 98-102.
5. Kobayashi A, Ishibashi Y, Oikawa Y, Yokogawa H, Sugiyama K. In vivo and ex vivo laser confocal microscopy findings in patients with early – stage Acanthamoeba keratitis. *Cornea* 2008 (27) May 4: 439-445.
6. Sharma S, Kunimoto DY, Gopinathan U et al. Evaluation of corneal scraping smear examination methods in the diagnosis of bacterial and fungal keratitis: a survey of laboratory experience. *Cornea* 2002; 2: 643-647.
7. Kaufman SC, Musch DC, Belin MW et al. Ophthalmic technology assessment Committee Cornea Panel. Confocal microscopy: a report by the American Academy of Ophthalmology, *Ophthalmology* 2004; 111: 396-406.
8. Kanavi MR, Javadi M, Yazdani S, Mirdehghanm. Sensivity and Specificity of Confocal Scan in the Diagnosis of Infectious Keratitis. *Cornea* 2007; 26: 782-786.