

Estrías angioides: Síndrome de Gronblad-Strandberg

Angioid streaks: Gronbal-Strandberg syndrome

SÁNCHEZ GARCÍA M¹, LOSADA CASTILLO E¹, CAPOTE E¹, MEDINA M²,
GONZÁLEZ DE LA ROSA MA³, SERRANO GARCÍA MA³

RESUMEN

A partir de dos casos de estrías angioides se hace una revisión de esta patología y en concreto del Síndrome de Gronblad-Strandberg.

Objetivo: Reseñar la importancia de que a partir de una patología ocular se pueda diagnosticar y tratar precozmente una enfermedad sistémica, mejorando así el pronóstico de ésta, teniendo por lo cual importantes repercusiones par el paciente y su familia (consejo genético).

Palabras clave: Estrías angioides, pseudoxantoma elástico.

SUMMARY

Starting from two angioids streaks clinic reports we do a revision of this pathology and in this particular case, the Gronblad-Strandberg pathology.

Purpose: We highlight the importance of a systemic illness that can be diagnosed by an ocular pathology, and which can also have important consequences on the patient and his family.

Key words: Angioid streaks, Pseudoxanthoma Elasticum, Gronblad-Strandberg Syndrome.

CASOS CLÍNICOS

Caso clínico 1

Paciente de 53 años, sin antecedentes personales ni oftalmológicos de interés, acude a urgencias de nuestro centro refiriendo dismi-

nución de agudeza visual de ojo izquierdo. En la exploración presenta agudeza visual de la unidad en ojo derecho y 0,1 en ojo izquierdo, la biomicroscopía y presión ocular están dentro de la normalidad y en fundoscopia se observa atrofia peripapilar importante y pequeñas estrías angioides bilaterales así

Servicio de Oftalmología. Hospital Universitario de Canarias. Tenerife. España.

¹ Licenciado en Medicina y Cirugía. Médico Interno Residente. Servicio de Oftalmología.

² Doctora en Medicina y Cirugía. Médico Adjunto. Servicio de Oftalmología.

³ Profesor ULL. Tenerife. Servicio de Oftalmología.

Correspondencia:

Mariel Sánchez García. M.^a José Losada Castillo
Servicio de Oftalmología. Hospital Universitario de Canarias
Carretera La Cuesta-Taco, S.N. 38320. La Laguna, Tenerife.
Marielsanchezgarcia@hotmail.com / tlosada@yahoo.es

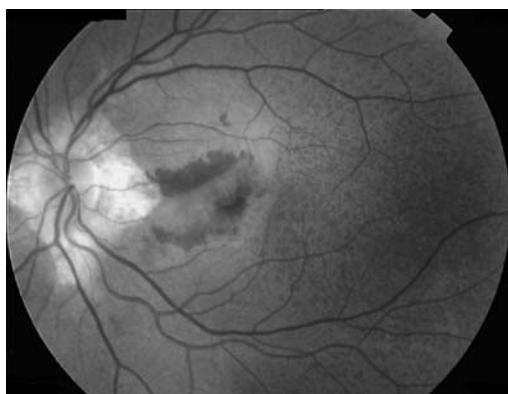


Fig. 1: Lesión macular con hemorragia intrarretiniana en polo posterior de ojo izquierdo.

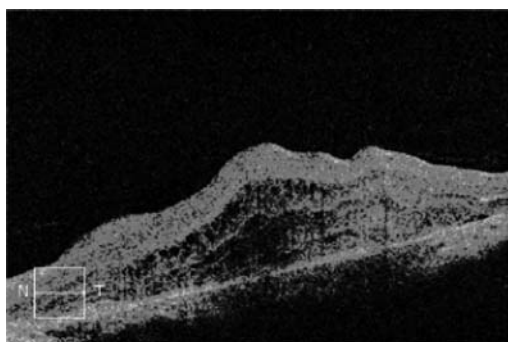


Fig. 2: Alteración del EPR con edema quístico intrarretiniano.

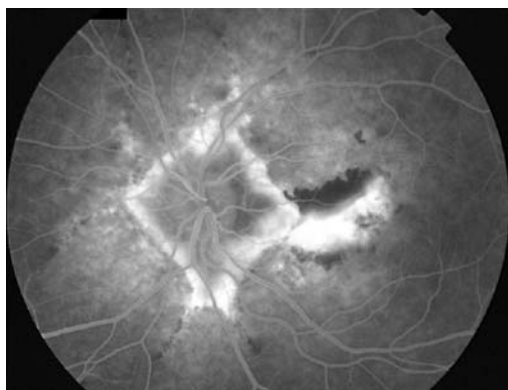


Fig. 3: En la AFG del OI aparece una imagen compatible con una MNV.

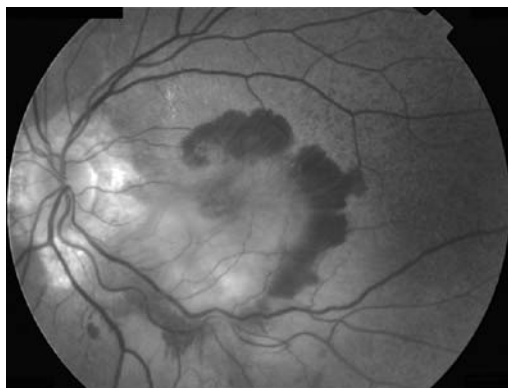


Fig. 4: Reactivación MNV tras 9 meses de tratamiento antiangiogénico.

como una lesión macular con hemorragia intrarretiniana en polo posterior de ojo izquierdo lesión macular con hemorragia intrarretiniana en polo posterior de ojo izquierdo (fig. 1). Se realiza OCT macular encontrando que el ojo derecho es normal y en el ojo izquierdo se observa alteración del EPR con edema quístico intrarretiniano (fig. 2). En la AFG del OI aparece una imagen compatible con una MNV (fig. 3). Se decide tratamiento con Ranibizumab intravítreo (1,25 mg/0,05 ml). Tras tres dosis cesa la actividad del cuadro y la agudeza visual permanece estable en 0,1. Al cabo de 9 meses hay una reactivación de la membrana con disminución de la agudeza visual de ojo izquierdo (0,1 pasa a cuenta dedos) (figs. 4 y 5) por lo que se deciden tres nuevas dosis. Dos meses tras finalizar el tratamiento persisten dos quistes a nivel foveal (fig. 6) y se decide reinyección nuevas dosis de Ranibizumab intravítreos consiguiéndose atrofia macular

En la primera visita se realiza despistaje de enfermedades sistémicas realizándose a través de una biopsia de piel (fig. 7) el diagnóstico de pseudoxantoma elástico.

La anatomía patológica informa de fibras elásticas tumefactoras que se disponen en grumos irregulares y se tiñen con orceína.

No presenta ninguna otra sintomatología ni afectación de otros órganos.

Caso clínico 2

Varón de 17 años sin antecedentes personales de interés, en el que se diagnostican estrías angioides en una revisión oftalmológica de rutina: hallazgo casual (fig. 8). En la exploración sistémica se observa lesión cutánea característica a nivel del cuello. Histológicamente se confirma el diagnóstico de Pseudoxantoma elástico. En este paciente no se han observado a lo largo de los años evolución a complicaciones como MNV

REVISIÓN

Doyne en 1889 describe por primera vez las estrías angioides como líneas pigmenta-

das que irradian centrífugamente de la papila hasta la periferia media. En 1937 Bock demuestra histológicamente que se deben a dehiscencias de la membrana de Bruch. Son asintomáticas hasta que se produce el desarrollo de membranas neovasculares con afectación severa de la visión. Se pueden asociar a enfermedades sistémicas como: pseudoxantoma elástico, síndrome de Ehler-Danlos, enfermedad de Paget, betatalasemia y anemia drepanocítica aunque la mayoría son idiopáticas.

El Pseudoxantoma Elástico, descrito por primera vez en 1884, es una enfermedad hereditaria caracterizado por la fragmentación y calcificación de las fibras elásticas de la piel y túnica media de las arterias. La herencia puede ser autosómica dominante o recesiva. Considerándose como de mayor gravedad a la forma autosómica dominante tipo I, la cual produce cambios cutáneos y complicaciones vasculares severas. La forma autosómica dominante tipo II es menos severa, tiene síntomas vasculares mínimos. El tipo I recesivo cursa con alteraciones cutáneas, hipertensión arterial, hemorragia digestiva y alteraciones retinianas y el tipo II recesivo es una variante rara sin complicaciones sistémicas. Se ha descubierto el gen llamado ABCC6, responsable de esta patología a nivel de 16p13.1 Este gen codifica una súper familia de proteínas conocidas como MRPS, componentes de la matriz extracelular.

Clínicamente dependiendo de su grado de afectación, puede afectar a diferentes órganos. Las primeras manifestaciones son usualmente las dermatológicas, que se presentan como pápulas pequeñas, circunscritas, amarillentas que confluyen formando placas, con piel laxa redundante en áreas: cuello, axilas, periumbilical, periauricular y región inguinal.

En el 85% de los pacientes se observa a nivel ocular las estrías angioides. La asociación de estrías angioides y las lesiones cutáneas se conoce como síndrome de Gronblad-Strandberg.

En el aparato cardiovascular se manifiesta una predisposición a la hemorragia, ocasionado por la degeneración del tejido conjuntivo de la túnica media de los vasos, válvulas y

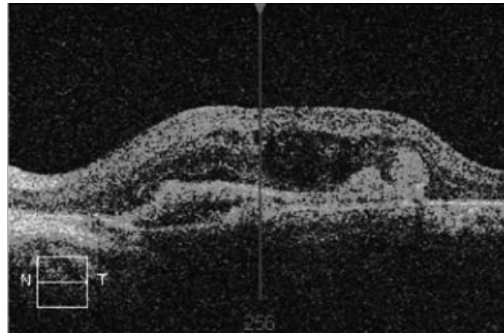


Fig. 5. Dos meses tras finalizar nueva tanda de antiogénicos intravítreos persiste edema macular.

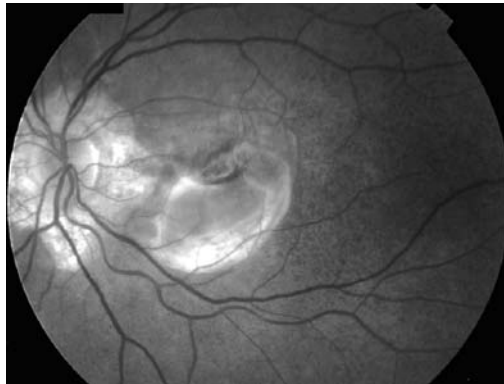


Fig. 6: Lesiones cutáneas a nivel del cuello, típicas del pseudoxantoma elástico.

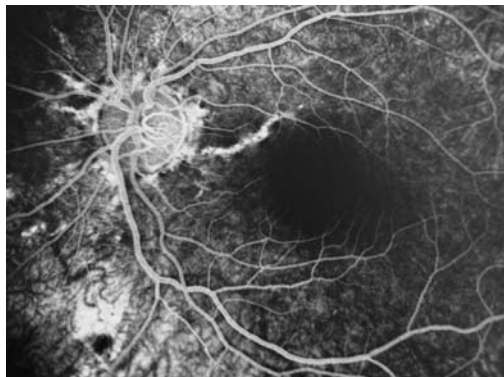
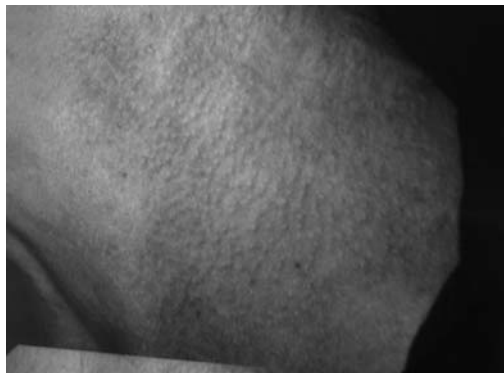

Fig. 7 y 8: Aspecto angiográfico del segundo caso, el cual no ha evolucionado con complicaciones retinianas.

miocardio, pero respetando los vasos coronarios. Estos cambios provocan calcificaciones de los vasos, con signos de arteriopatía como son la claudicación intermitente e hipertensión. También se han mencionado complicaciones neurológicas que incluyen infartos lacunares múltiples, aneurismas, accidentes cerebrovasculares, hemorragias subaracnoideas e intracerebrales. A nivel de tracto gastrointestinal se manifiesta con hemorragias a distintos niveles, hasta en un 10% de los pacientes. En el sistema urológico se presenta con el fenómeno de la calcifilaxis y microlitiasis.

Se confirma el diagnóstico mediante biopsia de piel o de paredes vasculares, detectándose fibras elásticas distorsionadas fragmentadas, depósitos de calcio a nivel de dermis reticular media y profunda. Para su manejo adecuado se requiere un abordaje multidisciplinario. Las alteraciones cutáneas constituyen un problema estético pero hasta el momento no existe un tratamiento específico. Son por lo general la primera manifestación de esta enfermedad y se deben tomar como base para iniciar una monitorización general y detectar las complicaciones. Todos los signos clínicos descritos en nuestra paciente nos permiten catalogarla como PSX autosómico recesivo tipo I.

Aún siendo poco común, el desarrollo de la NVC asociada a estrías angioides es causa de gran impacto puesto que los pacientes que las sufren son jóvenes y presentan escotomas centrales, viéndose dificultados en las actividades cotidianas y laborales. Sin tratamiento, estas lesiones progresan rápidamente hacia la ceguera.

Se ha utilizado la fotocoagulación con láser argón para NVC yuxtafoveal y extrafoveal asociada a EA, observándose remisión de la exudación, pero escotomas grandes y recidivas en un alto porcentaje de los casos.

Así como la terapia fotodinámica para casos restringidos. Pero hoy en día el tratamiento de primera línea son los antiangiogénicos intravítreos. Han abierto un nuevo horizonte y aportan resultados satisfactorios en membranas neovasculares, en miopía magna, DMAE... Aunque no hay ningún tratamiento eficaz que elimine el riesgo de recurrencias ni altere el curso de la enfermedad.

BIBLIOGRAFÍA

1. Li Q, Jiang Q, Pfindner E, et al. Pseudoxanthoma elasticum: clinical phenotypes, molecular genetics and putative pathomechanisms. *Exp Dermatol* 2009; 18: 1-11.
2. Uitto J, Li Q, Jiang Q. Pseudoxanthoma elasticum: molecular genetics and putative pathomechanisms. *J Invest Dermatol* 2009 [Epub ahead of print].
3. Bergen AA, Plomp AS, Schuurman EJ, et al. Mutations in ABCC6 cause pseudoxanthoma elasticum. *Nat Genet* 2000; 25: 228-231.
4. Pfindner EG, Vanakker OM, Terry SF, et al. Mutation detection in the ABCC6 gene and genotype-phenotype analysis in a large international case series affected by pseudoxanthoma elasticum. *J Med Genet* 2007; 44: 621-628.
5. Szaka'cs G, Va'radi A, Ozvegy-Laczka C, Sarkadi B. The role of ABC transporters in drug absorption, distribution, metabolism, excretion and toxicity (ADME-Tox). *Drug Discov Today* 2008; 13: 379-393.
6. Hu X, Plomp AS, van Soest S, Wijnholds J, de Jong PT, Bergen AA. Pseudoxanthoma elasticum: a clinical, histopathological, and molecular update. *Surv Ophthalmol*. 2003; 48: 424-38: 12850230.
7. Terry SF, Boyd CD. Researching the biology of PXE: partnering in the process. *Am J Med Genet*. 2001; 106: 177-84.
8. Uitto J, Boyd CD, Lebowitz MG, Moshell AN, Rosenbloom J, Terry S. International Centennial Meeting on Pseudoxanthoma Elasticum: progress in PXE research. *J Invest Dermatol*. 1998; 110: 840-2.