

Meningioma fibroblástico ectópico de la órbita. A propósito de un caso

Orbit fibroblastic ectopic meningioma. Case report

RODRÍGUEZ GIL R¹, BAHAYA ÁLVAREZ Y¹, DELGADO MIRANDA JL²,
MARTÍNEZ DE MUNNO J², ALONSO PLASENCIA M¹

RESUMEN

Caso clínico: Presentamos el caso de una paciente mujer de 25 años de edad con clínica de ptosis y tumefacción palpebral de 3 meses de evolución en su ojo derecho. En la exploración oftalmológica presentó una limitación leve en la abducción y supraducción, con un exoftalmos de 24 mm. Los hallazgos radiológicos e histológicos demostraron la existencia de un meningioma fibroblástico ectópico en el cuadrante súpero-externo de la órbita, que pudo ser resuelto mediante extirpación quirúrgica.

Discusión: El meningioma orbitario es un tumor poco frecuente, que predomina en mujeres de edad avanzada, de complejo diagnóstico, en el que resulta importante establecer un correcto diagnóstico diferencial. El tratamiento quirúrgico debe efectuarse siempre y cuando se comprometa la función visual o exista limitación de la motilidad, procediendo a su extirpación en bloque si ello resulta posible.

Palabras clave: Tumor intraorbitario, meningioma orbitario, biopsia.

ABSTRACT

Case report: We report the case of a 25-year-old female patient with clinic of ptosis and eyelid swelling of 3 months of evolution in her right eye. The ophthalmological exploration showed a slight limitation in the abduction and supraduction ocular movements, with an exophthalmos of 24 mm. The radiological and histological findings showed the existence of a fibroblastic ectopic meningioma in the upper-external quadrant of the orbit, which was removed by means of surgical extirpation.

Servicio de Oftalmología. Sección de Órbita, Oculoplástica y Vía lagrimal. Hospital Universitario Nuestra Señora de Candelaria.

¹ Licenciado en Medicina.

² Doctor en Medicina.

Correspondencia:

Ruymán Rodríguez Gil

Servicio de Oftalmología

Hospital Universitario Nuestra Señora de Candelaria

Ctra. Rosario, 145

38010 Santa Cruz de Tenerife

Discussion: The orbital meningioma is an unfrequent tumour, which prevails in women of advanced age, and its diagnosis is difficult, so it is important to perform a correct differential diagnosis. Whenever the visual function is compromised or there is limitation of the motility, a surgical treatment must be carried out, with a total removal of the tumor if possible.

Key words: Intraorbital tumor, orbital meningioma, biopsy.

INTRODUCCIÓN

Los meningiomas son tumores benignos, de crecimiento lento, con capacidad infiltrante que derivan de células procedentes de las vellosidades aracnoideas de las cubiertas meníngeas.

Estos tumores representan aproximadamente el 10-20% del total de tumores intracraneales. Entre los distintos meningiomas que pueden aparecer en la órbita se distinguen, en función de su origen, los meningiomas primarios, meningiomas secundarios y ectópicos. Los dos primeros resultan, con diferencia, más frecuentes, constituyendo el 2,5-3,3% del total de la patología orbitaria respectivamente (1). Excepcional, en cambio, consiste la aparición de los meningiomas ectópicos de la órbita.

Su tratamiento es controvertido. Algunos autores abogan por el uso de radioterapia; en cambio otros prefieren la extirpación quirúrgica, total o subtotal, resultando esencial el papel del estudio histológico intraoperatorio, ya que en muchos de los casos constituye la única prueba diagnóstica fiable.

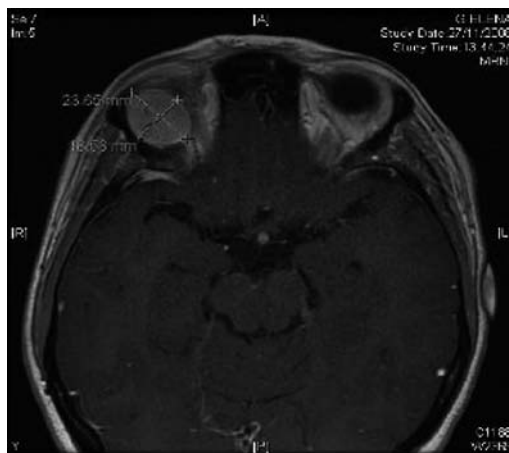


Fig. 1:
Tumoración de 24
x 19 mm en
ángulo
súpero-externo de
la órbita del OD,
isointensa en T1.

CASO CLÍNICO

Presentamos el caso de un paciente de 25 años de edad, de sexo femenino, que fue remitida a nuestro servicio por presentar un cuadro de tumefacción en el párpado superior de su ojo derecho (OD) de 3 meses de evolución, con diagnóstico de sospecha de tumor de glándula lagrimal.

Entre los antecedentes personales de la paciente destacó una atresia anal intervenida en el período neonatal. No refería otros antecedentes personales de interés.

En la exploración inicial se constató una agudeza visual (AV) sin corrección en el OD de 0,4 (alcanzando con agujero estenopecico 0,8) y en el OI de 1. A la inspección se apreció una ligera ptosis palpebral de 3 mm, con tumefacción indurada no dolorosa en el tercio externo del párpado superior en el que no pudo palparse masa alguna. La motilidad ocular extrínseca resultó normal en posición primaria de la mirada, con una discreta limitación a la supra-abducción. La exploración del segmento anterior no mostró anomalías. Se cuantificó una leve proptosis del OD con exoftalmómetro de Hertel de 24 mm frente a 19 mm del OI. La presión intraocular y el examen fundoscópico efectuado en ambos ojos resultó dentro de los límites de la normalidad para su edad.

Se solicitó una resonancia nuclear magnética (RNM) con gadolinio urgente, en la que se apreció la existencia de un proceso expansivo de 24 x 19 mm, a nivel del ángulo súpero-externo de la órbita del OD, isointensa en T1 (figs. 1 y 2), heterogénea con áreas de alta señal en T2 y con zonas de baja señal en su interior (estructuras vasculares) e intenso realce tras administración de contraste. Esta tumoración desplazaba el oblicuo superior y el rec-

to externo, deformando el globo ocular. Con estos datos el servicio de Radiodiagnóstico emitió un diagnóstico de sospecha de hemanjioma orbitario, con estudio cerebral normal.

Se realizó una orbitotomía anterior subperióstica, usando como vía de acceso el surco palpebral superior. Tras disecar cuidadosamente los tejidos anteriores de la órbita se pudo identificar y aislar la glándula lagrimal (fig. 3), que se encontraba intacta. Adyacente a ésta se encontró una tumoración blanquecina bien delimitada por una cápsula de aspecto fibroso. Debido a su gran tamaño se efectuó una segmentación en dos fragmentos. El fragmento más pequeño se biopsió, siendo informado como un nódulo blanquecino de consistencia semifirme de 1 cm de diámetro y diagnosticado como meningioma fibroblástico benigno con un patrón en bandas, celularidad fusocelular monótona sin atipias ni mitosis.

Con el resultado de esta biopsia y dada la accesibilidad del resto de la tumoración, se decidió la extirpación completa. Durante la misma se exploró el resto de estructuras orbitarias, entre ellas el nervio óptico y la pared de la órbita, que resultaron libres de enfermedad (fig. 3). Por último, se procedió al cierre de la herida quirúrgica manteniendo un drenaje de Penrose.

El curso postoperatorio resultó muy favorable, presentando como única complicación postquirúrgica la formación de pliegues coroides asociado a descompresión del globo ocular, que se resolvió con tratamiento corticoideo.

El estudio anatómo-patológico definitivo confirmó los hallazgos de la biopsia intraoperatoria, informando el fragmento tumoral extraído como una formación hemisférica blanco-grisácea, con dimensiones de 2 x 1,5 cm, de consistencia semifirme y con características histológicas de meningioma fibroblástico benigno (WHO grado I) (fig. 4). Dadas las características clínicas e histológicas de esta tumoración, y su aparente origen primario sin relación con la vaina del nervio óptico u otro meningioma intracraneal con crecimiento hacia la órbita, se llegó al diagnóstico de meningioma fibroblástico ectópico de la órbita.

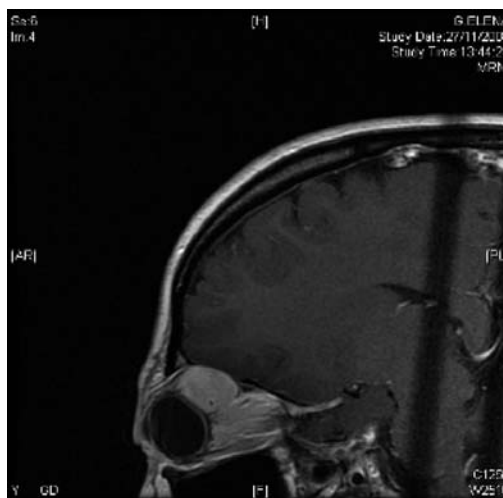


Fig. 2: Tumoración heterogénea hiperintensa en T1. Deformación del globo ocular y desplazamiento de oblicuo superior y el recto externo.

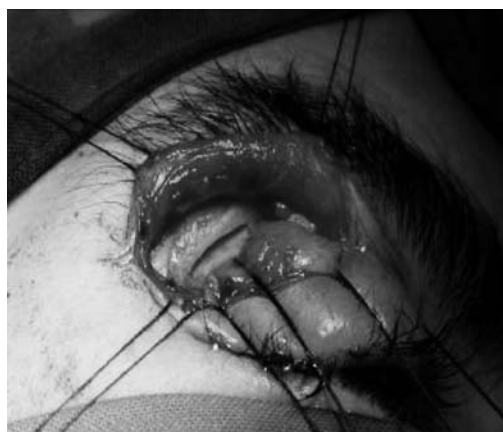

Fig. 3: Disección de tejido tumoral mostrando estructuras orbitarias libres de enfermedad.

En la actualidad, tras 4 meses de la intervención quirúrgica, la evolución ha resultado satisfactoria, sin mostrar evidencias de recidiva. La AV en OD ha mejorado progresivamente hasta ser de 1, con desaparición de la tumoración palpebral, sin evidenciar altera-

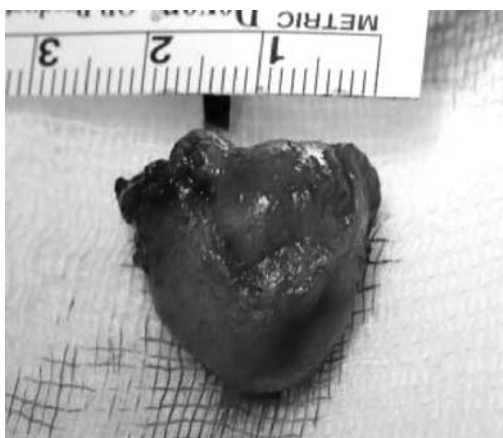

Fig. 4: Tumoración de 20 x 15 mm de consistencia semifirme (meningioma fibroblástico).

ciones en segmento anterior ni posterior, y mostrando normalidad en la exploración de la motilidad ocular extrínseca. La paciente está siendo controlada periódicamente para valorar una posible recidiva de su enfermedad.

DISCUSIÓN

Los meningiomas tienen su origen en las células que recubren las vellosidades aracnoideas de la duramadre. Los tumores originados a partir de estas células de cobertura de la aracnoides que rodean el nervio óptico se denominan meningiomas primarios o de la vaina del nervio óptico. Los derivados de éstas en el espacio intracraneal (borde esfenoide, tuberculum sellae...) y que posteriormente se extienden hacia el nervio óptico por medio del canal óptico o hacia la órbita (mediante invasión ósea directa) se clasifican como meningiomas secundarios. Otro lugar de origen lo constituyen nidos ectópicos de células aracnoideas dentro de la órbita, conformando tumores de comportamiento muy diferente al resto. Estos tumores extradurales se conocen con el nombre de meningiomas ectópicos de la órbita y han constituido un tema de debate en la literatura (2). Nuestra paciente presenta un tumor perteneciente a este último grupo, un Meningioma Ectópico de tipo fibroblástico con integridad del nervio óptico y de las estructuras óseas y neurológicas adyacentes. Su frecuencia es extraordinariamente baja, y su comportamiento es atípico con respecto al resto de meningiomas.

Los meningiomas aparecen más frecuentemente en mujeres, con relación de 3:1 respecto a los varones. Se ha demostrado en ellos receptores para la progesterona, lo que explicaría su mayor incidencia en mujeres (3). Su pico de máxima incidencia se sitúa entre los 50 y 60 años, siendo excepcional por debajo de los 20 años (si aparecen suelen ser más agresivos). En la mayoría de casos la etiología es desconocida, aunque se ha descrito su asociación a factores genéticos, radiación craneal, y entidades como la neurofibromatosis tipo II (4).

Los síntomas más frecuentes, que se presentan de manera lenta y progresiva, son dis-

minución de la agudeza visual, cefalea, diplopia, síndrome frontal, trastornos convulsivos y alteraciones de la vigilia. Los signos más comunes son alteraciones campimétricas, papiledema, atrofia óptica, proptosis axial (habitualmente < 3 mm), trastornos de la motilidad ocular y defecto pupilar aferente (si hay afectación del II par craneal). Un signo a considerar es la presencia de shunt óptico-ciliar (signo de Hoyt-Spencer). La triada clásica, consistente en pérdida de visión, atrofia óptica y shunt óptico-ciliar, sólo se suele detectar en un tercio de los casos (5).

Las pruebas de imagen constituyen un eslabón fundamental para el diagnóstico. Los estudios radiológicos suelen indicar la existencia de hiperostosis-esclerosis del hueso afectado, fundamentalmente en los meningiomas secundarios. La prueba diagnóstica fundamental es la RNM con gadolinio-DTPA en T1, donde el tumor adquiere apariencia isointensa en relación al nervio y al cerebro, e hiperintensos en T2.

Entre los diagnósticos diferenciales debemos plantearnos los tumores del ángulo superior-externo de la órbita (tumores de la glándula lagrimal, ala mayor del esfenoides, quiste de las suturas fronto o esfenozigomática), tumores intracónicos (gliomas o meningiomas primarios del nervio óptico, angioma cavernoso, malformaciones arterio-venosas, schwannomas...) o incluso otras entidades tales como metástasis, infiltración leucémica del nervio óptico, reacción granulomatosa, neuritis retrobulbar atípica...

El tratamiento es controvertido y requiere valoración multidisciplinar (interviniendo neurocirugía y otorrinolaringología según el área). Existen múltiples opciones, que oscilan desde la observación, radioterapia, cirugía, a una combinación de todas éstas. Así, el tratamiento debe ser individualizado en función de las características de cada caso (6).

En los casos en los que se decida que la mejor opción sea la quirúrgica debe plantearse resección completa. Debe procederse a la mayor y más segura resección con el fin de mejorar la clínica compresiva, evitar la pérdida visual y eliminar la sintomatología asociada (6). El abordaje quirúrgico del tumor depende de su localización en la órbita. Si su

localización es anterior o media se puede acceder mediante orbitotomía lateral; si se localiza en el vértice de la órbita requiere un abordaje combinado mediante orbitotomía con craneotomía transfrontal.

La radioterapia constituye una importante aportación para tumores inaccesibles, recurrentes o extirpados de forma subtotal, particularmente si son malignos o anaplásicos. Ésta expone a los tejidos sanos a un elevado riesgo de radionecrosis, por lo que se han ideado sistemas para disminuir la exposición de tejidos adyacentes, permitiendo una radioterapia fraccionada. El empleo de radioterapia estereotáctica se ha postulado como una alternativa válida (7).

El pronóstico ocular depende de la duración de los síntomas, del tamaño tumoral y del aporte vascular tumoral y del nervio óptico. El pronóstico vital es excelente, con una mortalidad casi inexistente en seguimientos a 5-10 años. Por el contrario, el pronóstico visual puede resultar pobre, sobre todo en casos de afectación de estructuras vecinas como el nervio óptico (8).

El caso que se ha expuesto puede considerarse una forma atípica por múltiples consideraciones. En primer lugar, por tratarse de un meningioma ectópico, cuya existencia es discutida por la bibliografía y con una incidencia muy reducida. En segundo lugar por su presentación precoz, ya que no suele ser frecuente la aparición de este tipo de tumores a esta edad. Otro aspecto de características atípicas constituye la clínica, que suele resultar más florida en el momento del diagnóstico. En nuestro caso la única manifestación clínica fue una tumefacción palpebral con leve ptosis y limitación de la motilidad ocular extrínseca, sin otra sintomatología sistémica asociada. Radiológicamente este tumor se ha comportado de un modo similar a lo descrito por la bibliografía, aunque cabe destacar que se trata un tumor de presentación muy variable. Por último, la localización y la ausencia de compromiso de estructuras vecinas permitió la extirpación completa del tumor en colaboración con el Servicio de Neurocirugía, con lo que el objetivo inicial de alcanzar una resección completa conservan-

do la función visual constituyó todo un éxito, no requiriendo de otras medidas adyuvantes.

Como conclusión se puede afirmar que los meningiomas ectópicos de la órbita son tumores que se deben considerar, a pesar de su baja frecuencia, en este grupo de edad, por su comportamiento atípico respecto al resto de meningiomas. Es por ello que, ante una masa orbitaria en el cuadrante súpero-externo, debe de tenerse en cuenta en el diagnóstico diferencial. Dos son las armas fundamentales para su diagnóstico, el estudio con pruebas de imagen y la biopsia intraoperatoria, que es la única prueba que nos va a proporcionar un diagnóstico fiable siempre y cuando el tumor resulte accesible. Asimismo, debe destacarse la importancia de la actuación conjunta y coordinada con los Servicios de Radiodiagnóstico, Neurocirugía y Anatomía Patológica a la hora de abordar correctamente este tipo de patologías, en las que el oftalmólogo general no se encuentra tan familiarizado.

BIBLIOGRAFÍA

1. Pérez Moreiras JV, Prada Sánchez MC. Patología Orbitaria. EdikaMed. 2002; Tomo 1: 128-130.
2. Pérez Moreiras JV, Prada Sánchez MC. Patología Orbitaria. EdikaMed. 2002; Tomo 2: 684, 843.
3. Khoromi S, Zacharian SB. Meningioma Optic nerve sheath. *Medicine Journal* 2001; 2(2).
4. Bosch MM, Wichmann WW, Boltshausen E, Landau K. Optic nerve sheath meningiomas in patients with neurofibromatosis type 2. *Arch Ophthalmol* 2006; 124: 379-385.
5. Carrasco JR, Penne RB. Optic nerve sheath meningiomas and advanced treatment options. *Curr Opin Ophthalmol* 2004; 15: 406-410.
6. Farah SE, Konrad H, Huang DT, Geist CE. Ectopic orbital meningioma: a case report and review. *Ophthalmic Plastic & Reconstructive Surgery*. 15(6):463-6, 1999 Nov. → Pronóstico + tto quirúrgico.
7. Llorente-González S (1), Arbizu-Duralde A (1), Pastora-Salvador N. Radioterapia fraccionada estereotáctica en el meningioma del nervio óptico. *Arch Soc Esp Oftalmol* v. 83 n. 7 Madrid jul. 2008.
8. Carrasco JR, Penne RB. Optic nerve sheath meningiomas and advanced treatment options. *Curr Opin Ophthalmol* 2004; 15: 406-410.