

# Sífilis ocular. Descripción de dos casos con diferentes formas de presentación y revisión de la literatura

## *Ocular syphilis. Description of two cases with different manifestations and literature review*

GARCÍA CABRERA R<sup>1</sup>, CABRERA LÓPEZ F<sup>1</sup>, RODRÍGUEZ MELIÁN L<sup>1</sup>,  
DE ASTICA CRANZ C<sup>1</sup>, CABRERA MARREO B<sup>1</sup>, CASTELLANO SOLANES J<sup>1</sup>,  
CARDONA GUERRA P

### RESUMEN

**Introducción:** Presentamos dos casos de sífilis ocular con manifestaciones clínicas diferentes.

**Casos clínicos:** Caso 1: Varón VIH+ con disminución de agudeza visual (AV) en ambos ojos por coriorretinopatía luética bilateral con recuperación completa de AV tras tratamiento específico de neurosífilis. Caso 2: Mujer inmunocompetente con panuveítis luética unilateral con mejora discreta de AV tras tratamiento y recidiva posterior con desarrollo de una membrana epiretiniiana macular que requirió cirugía.

**Discusión:** La sífilis, conocida como la gran imitadora, debe descartarse como diagnóstico diferencial en las uveítis. El retraso en el diagnóstico puede llevar a pérdida de visión irreversible.

**Palabras clave:** Sífilis ocular, panuveítis, neurosífilis, VIH.

### ABSTRACT

**Introduction:** We report two cases of ocular syphilis with different clinic manifestations.

**Case report:** Case 1: An HIV positive male with bilateral visual loss. He was diagnosed with bilateral luetic chorioretinopathy. After neurosyphilis treatment visual acuity improved in both eyes. Case 2: An immunocompetent female with unilateral panuveitis improved her

---

Servicio de Oftalmología. Hospital Universitario Insular. Las Palmas de Gran Canaria.

<sup>1</sup> Licenciado en Medicina.

<sup>2</sup> Doctor en Medicina

Correspondencia:

Raquel García Cabrera

Hospital Universitario Insular de Gran Canaria. Servicio de Oftalmología

Avenida Marítima del Sur, s/n

Las Palmas de Gran Canaria

raquelgcabrera@hotmail.com

visual acuity after treatment. She has a recurrence with a development of a macular pucker and her visual acuity improved after surgery.

**Conclusion:** A diagnosis of ocular syphilis should be consider in any case of uveitis. Delays in diagnosis and treatment can lead to irreversible visual loss.

**Key words:** Ocular syphilis, panuveitis, neurosyphilis, HIV.

## INTRODUCCIÓN

La sífilis es una infección producida por la bacteria *Treponema pallidum* spp. *pallidum*, anaerobio estricto, que por sus características microbiológicas específicas no ha logrado cultivarse in vitro. Se multiplica por fisión en un período de 33 horas, y su poder patógeno es por invasividad e hipersensibilidad tipo III y IV. El foco inicial de la enfermedad se encuentra en una lesión cutánea o mucosa activa de un paciente infectado. El microorganismo se transmite desde estas lesiones durante el coito, a través de hendiduras mínimas en la piel o membranas mucosas de un huésped no infectado. Tras su introducción en el organismo, las bacterias se diseminan por vía linfática y sanguínea (1-4).

El curso natural de la enfermedad sin tratamiento consta de cuatro etapas; primaria, secundaria, latente y tardía. La primera tiene lugar 21 días después de la infección y su lesión característica es el chancro, que aparece en el lugar de inoculación. La fase secundaria se produce como consecuencia de una diseminación generalizada de la infección con síndrome constitucional, lesiones cutáneas entre las que destaca un rash pápulo macular con afectación palmoplantar y otros signos de afectación de distintos órganos. La fase de latencia se caracteriza por resultados serológicos positivos sin signos clínicos y líquido cefalorraquídeo sin alteraciones. En ella se distinguen dos estadios, el de latencia precoz y tardía. El estadio latente precoz aparece antes de un año desde la infección. Durante esta fase pueden producirse recidivas con espiroquemia que remeda el estadio de sífilis secundaria y por tanto con alta posibilidad de contagio. El estadio latente tardío ocurre a partir de un año y se asocia con inmunidad a la recidiva y resistencia a las lesiones contagiosas (1-4).

La sífilis terciaria aparece unos veinte o treinta años después de la infección primaria en un tercio de los pacientes no tratados. La lesión característica es el goma, de composición granulomatosa, única o múltiple que puede afectar a cualquier órgano. Reviste importancia clínica por poder causar destrucción local de tejidos (1-4). Dentro de este estadio se incluyen también la afectación cardiovascular y la neurosífilis.

## CASOS CLÍNICOS

### Caso 1

Varón de 35 años homosexual, que es remitido urgente desde la unidad de enfermedades infecciosas por alteraciones visuales en ambos ojos de 4 días de evolución. Como antecedentes personales destaca infección por Virus de Inmunodeficiencia Humana (VIH) de 5 años de evolución en estadio B2 (CDC4 259, carga viral 26.300 copias) con inicio de Terapia Antirretroviral de Gran Actividad (TARGA) hace un mes, adicto a drogas por vía inhalada de forma ocasional, lúes tratada hace 3 años con serología negativa actualmente, hepatitis B hace 7 años y relación sexual de riesgo hace dos meses.

A la exploración oftalmológica presenta una agudeza visual en ojo derecho de 0,25 y en ojo izquierdo de cuenta dedos a un metro, con ausencia de reacción en cámara anterior en ambos ojos. En la funduscopia de ojo derecho aparece vitritis leve, lesiones coroides placoides profundas blanquecinas mal delimitadas y papila hiperémica con márgenes borrados. En el ojo izquierdo presenta lesiones coroides profundas más marcadas y una lesión placoides de mayor tamaño en polo posterior en ausencia de vitritis (fig. 1).

La angiografía fluoresceínica (AGF) no muestra bloqueo de fluorescencia de las

lesiones en tiempos precoces y si hiperfluorescencia en tiempos tardíos.

El paciente seguía controles periódicos en la Unidad de Enfermedades Infecciosas y las serologías para patógenos oportunistas y lúes eran negativas cuando aparecieron los síntomas.

En un principio se plantea, como diagnóstico diferencial, infección por lúes, tuberculosis, toxoplasmosis, coroidoretinopatía inflamatoria idiopática como la Epiteliopatía Pigmentaria Placode Posterior Multifocal Aguda (EPPMA) y linfoma.

Se solicita hemograma, bioquímica, mantoux y serología de cándida, toxoplasma, aspergillus, herpes, CMV, repitiéndose también el FTA-abs y RPR.

Aún sin poder descartar una causa infecciosa, y dado el grave deterioro de la agudeza visual por afectación del área macular, se decide tratar como un proceso inflamatorio y se ingresa al paciente para administración de megadosis de corticoides intravenosos durante tres días manteniéndose posteriormente una pauta de 1 mg/kg/día de corticoides vía oral.

Tras diez días de tratamiento corticoideo la agudeza visual en ojo derecho es de 0,3 y en ojo izquierdo de 0,25. Obtenemos los resultados de la serología de lúes que habíamos vuelto a repetir siendo FTA-abs 2+ positivo y RPR positivo a títulos 1/256. El resto de las serologías solicitadas y el mantoux fueron negativos. Se descarta afectación asintomática del sistema nervioso central mediante realización de punción lumbar, y se ingresa al paciente para tratamiento con penicilina G acuosa intravenosa a razón de 24 Millones de Unidades (MU) diarias y posteriormente se completa la pauta con penicilina benzatina intramuscular 2,5 MU semanalmente, durante 3 semanas, manteniéndose una dosis de corticoides sistémicos de 30 mg con reducción progresiva tras finalizar tratamiento antibiótico.

Un mes después presenta agudeza visual en ojo derecho de 0,8 y la unidad en ojo izquierdo. En fondo de ojo derecho persiste una condensación vítrea central sin focos coroideos y en ojo izquierdo presenta una retinitis cicatricial en sal y pimienta (fig. 2).

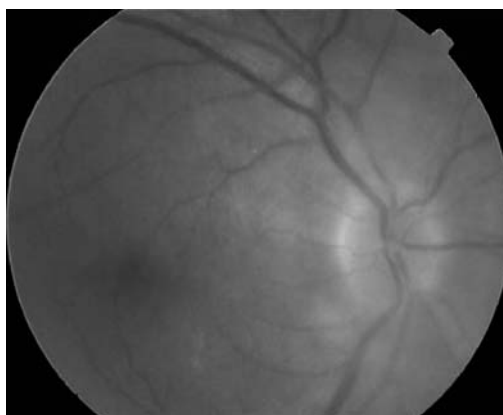


Fig. 1: a) Papila hiperémica con márgenes borrados y lesiones hipopigmentadas en placas mal definidas.

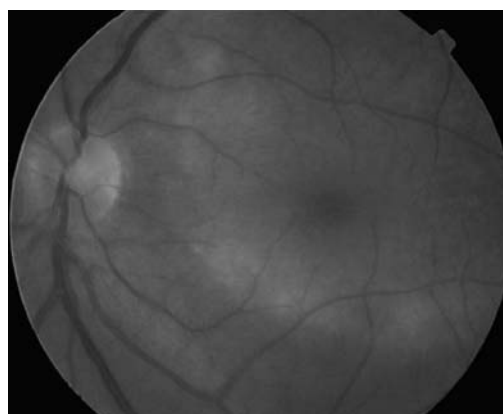


Fig. 1: b) Lesión placode en polo posterior.

## Caso 2

Mujer de 26 años de origen brasileño con factores de riesgo de enfermedad de transmisión sexual (ETS) y pareja con sífilis secundaria hace dos años que acude por disminución de agudeza visual en ojo derecho de unos 10 días de evolución.

A la exploración oftalmológica presenta en ojo derecho (OD) agudeza visual (AV) de cuenta dedos a 30 cm, pupilas normorreactivas, motilidad ocular extrínseca normal, en segmento anterior precipitados corneales gruesos en «grasa de carnero», tyndall 3+, sinequias posteriores, presión intraocular 14 mmHg. En fondo de ojo presenta una vitritis intensa que sólo permite distinguir papila (fig. 3). La exploración oftalmológica en ojo izquierdo es normal, presentando una agudeza visual de la unidad.

Se solicita serología de VIH, hepatitis A,B y C, virus Epstein Barr (EBV), virus herpes simple tipos 1 y 2, cándida, lúes y toxoplasma.

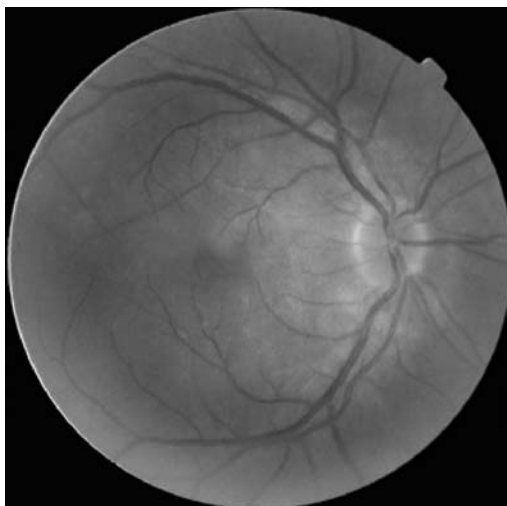


Fig. 2: a) Ausencia de focos coroides tras tratamiento.

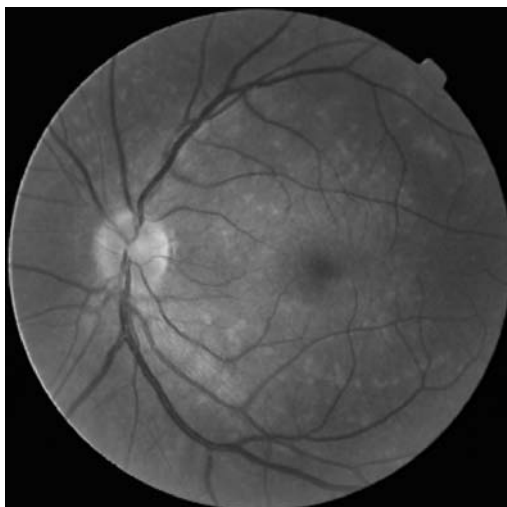


Fig. 2: b) Retinitis cicatricial en «sal y pimienta».

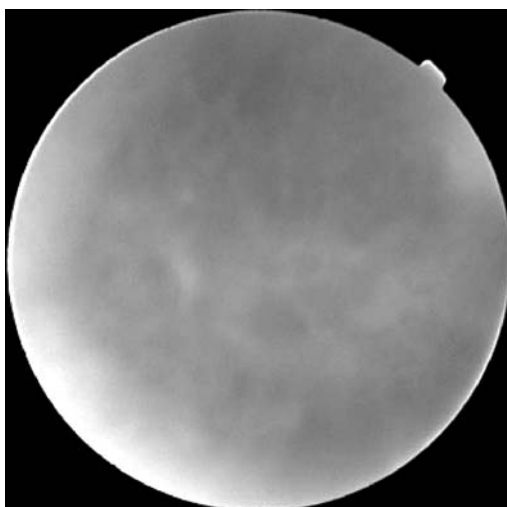


Fig. 3: Panuveítis con vitritis intensa que sólo permite distinguir papila.

Se toma muestra de humor acuoso para análisis, mediante reacción en cadena de la polimerasa (PCR) de toxoplasma, virus herpes simple, virus varicela zóster y cultivo de hongos y bacterias.

Ante la sospecha de panuveítis de origen luético o toxoplásmica se ingresa a la paciente para tratamiento empírico con 24 Millones de unidades (MU) de penicilina G cristalina intravenosa repartidos en dosis de 4 MU cada 4 horas y Septrim forte® en comprimidos cada 12 horas. Se añade tratamiento antiinflamatorio sistémico con 1 mg/kg/día de prednisona vía oral (vo) y tópico con colirio de prednisona y midriático.

Durante su ingreso se confirma infección por lúes por los resultados de la serología, siendo negativa la punción lumbar. Los resultados de la PCR son negativos. Los estudios de autoinmunidad y la radiografía de tórax son normales. Dos semanas tras inicio del tratamiento presenta una agudeza visual de 0,4, menor reacción en cámara anterior y menos turbidez vítrea. Se suspende el tratamiento con penicilina intravenosa y se pasa a una pauta intramuscular de 2,4 millones de unidades de penicilina G benzatina semanales durante 3 semanas, manteniéndose el tratamiento con corticoides sistémicos. Tras terminar el tratamiento antibiótico completo presenta una agudeza visual de 0,6 en ojo derecho y una disminución de la turbidez vítrea que permite distinguir tres granulomas coriorretinianos de aspecto inactivo sobre arcada temporal superior (fig. 4). Nos planteamos una posible coinfección por toxocara por el aspecto de los granulomas y por los antecedentes de la paciente, ya que procedía de Brasil, donde esta enfermedad es endémica. En ese momento no se decidió tratamiento empírico de toxocara por la buena evolución de la paciente. Dos semanas más tarde presenta disminución de agudeza visual en ojo derecho a 0,3 por desarrollo de membrana epirretiniana y se programa para cirugía vitreoretiniana. La paciente deja de acudir a consulta y acude dos meses más tarde con una caída de la agudeza visual de 0,05 en ojo derecho. A la exploración oftalmológica presenta panuveítis unilateral con vitritis intensa que sólo permite distinguir papila. La paciente refiere no haber cumplido el tratamiento corti-

coideo. Se ingresa y se vuelve a iniciar un tratamiento completo específico de neurosífilis sin presentar apenas mejoría sintomática. Se realiza vitrectomía 23G y se toman muestras de aspirado vítreo. Durante la cirugía se objetiva la presencia de tres granulomas coroideos de aspecto inactivo asociados a fibrosis y tracción de retina suprayacente, tomándose muestras de los mismos. La citología revela la presencia de celularidad inflamatoria aguda y crónica sin presencia de eosinófilos y ausencia malignidad. La PCR de tuberculosis, virus herpes simple, herpes zóster, herpes 6, citomegalovirus, virus Epstein Barr, toxoplasma y lúes da resultados negativos. Los cultivos para bacterias y hongos son negativos. Ante la sospecha de posible coinfección por toxocara se trató por parte del servicio de Medicina Interna con Albendazol durante una semana, aunque posteriormente los resultados de la serología de toxocara resultaron negativos. La paciente actualmente presenta agudeza visual en ojo derecho de 0,6 persistiendo vitritis 1+ en funduscopia (fig. 5).

## DISCUSIÓN

La sífilis es una enfermedad de distribución mundial que ocupa un lugar especial en la historia de la medicina occidental como «la gran simuladora». La prevalencia de sífilis ha disminuído sustancialmente desde comienzos de la era antibiótica. Según la Organización Mundial para la Salud (OMS) aparecen unos 12 millones de casos nuevos anualmente en todo el mundo, principalmente en los países en vías de desarrollo (5-8).

En los últimos años se ha registrado un incremento en el número de casos de sífilis en países desarrollados, fundamentalmente en el grupo de homosexuales masculinos con infección concomitante por VIH y tratamiento con TARGA (6,9-15).

La sífilis puede afectar a cualquier estructura ocular en todas sus etapas y puede remedar cualquier tipo de patología (tabla I) (6-9,11,12,16-22). La manifestación ocular más frecuente de la sífilis es la uveítis (6,12,15).

Hay que pensar en ella, principalmente, en aquellos casos que afecten al polo posterior,

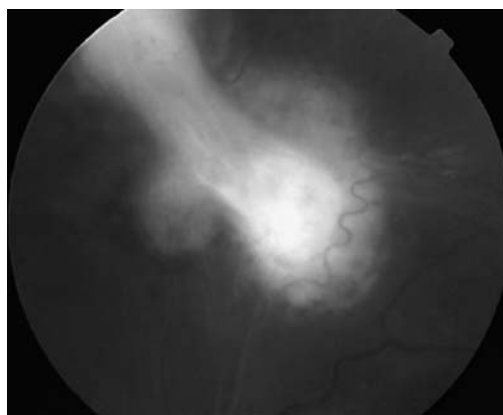


Fig. 4: Granulomas coroideos de aspecto inactivo sobre arcada temporal superior.

cuando curse con queratitis intersticial, panuveítis y en pacientes VIH positivo (6,10). Los pacientes VIH positivo desarrollan, con mayor frecuencia, formas de presentación atípicas, de curso más agresivo y con peor respuesta al tratamiento (5,6,10,13,16,22-24). La infección aparece de forma independiente a los títulos de CD4 (6,10,13,15,25,28). Balba et al, tras hacer un estudio retrospectivo de pacientes VIH+ y patologías oculares sugieren que la lúes podría ser la primera causa de uveítis en los pacientes VIH en tratamiento con TARGA (10,11).

La primoinfección por *treponema pallidum* produce una respuesta inflamatoria sistémica con afectación multiorgánica. Sin tratamiento, la infección primaria se puede resolver por la acción del sistema inmune, de hecho, existen concentraciones altas de anticuerpos contra los *treponemas* y contra otros antígenos a lo largo del estadio secundario que confieren inmunidad frente a reinfección. A pesar de desarrollar anticuerpos, sin trata-

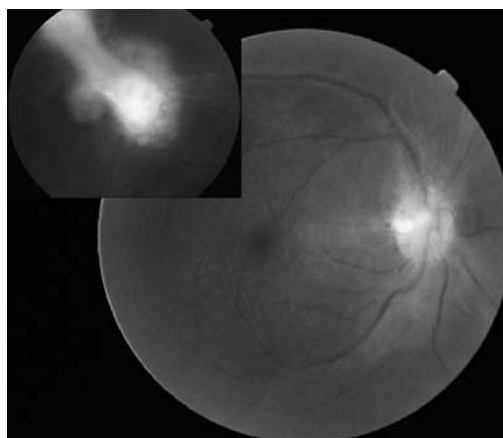


Fig. 5: Aspecto del fondo de ojo tras vitrectomía y pelado de MER. Persiste vitritis 1+ y no hay focos coriorretinianos activos.

**Tabla I. Hallazgos oculares más frecuentes en los distintos estadios de la sífilis**

Estadio primario	Estadio secundario	Fase de latencia	Estadio terciario
Chancro conjuntival	Blefaritis	Uveítis anterior	Blefaritis; madarosis
Chancro palpebral	Madarosis	Vitritis	Conjuntivitis
	Conjuntivitis		Epiescleritis
	Epiescleritis		Escleritis
	Escleritis		Dacriocistitis
	Dacriocistitis		Queratitis
	Queratitis		Nódulos iridianos
	Nódulos iridianos		Uveítis anterior
	Uveítis anterior		Vitritis
	Vitritis		Papilitis; neurorretinitis
	Papilitis; neurorretinitis		Coriorretinitis
	Coriorretinitis		Periflebitis
	Periflebitis		Desprendimiento exudativo de retina
	Desprendimiento de retina exudativo		Atrofia de iris
			Dilatación de vasos iridianos (roséolas)
			Pupilas irregulares
			Pupila de Argyll- Robertson
			Atrofia óptica
			Retinitis necrotizante
			Gomas coroides

miento adecuado la enfermedad se convierte en un estado inflamatorio crónico ya que la inmunidad adquirida no elimina las espiroquetas que se introdujeron durante la inoculación primaria. Dado la escasez de microorganismos detectados en estadio terciario de la enfermedad, se sugiere que la sintomatología en esta etapa se debe principalmente a una reacción de hipersensibilidad tardía a los productos de las espiroquetas o a una reacción de autoinmunidad.

### Diagnóstico de sífilis ocular

Es fundamental una exhaustiva anamnesis buscando factores de riesgo ya que no existe un patrón específico clínico de afectación ocular que nos sugiera firmemente el diagnóstico. Puede presentarse tanto en inmono-competentes como en inmunocomprometidos (9,16,26).

La mayoría de los casos se diagnostican por la clínica y mediante pruebas serológicas en las que se detectan anticuerpos treponémicos y no treponémicos (5-9,16,18,26,27,29).

Los anticuerpos específicos o treponémicos se valoran mediante la prueba de absorción de anticuerpos fluorescentes contra los treponemas (FTA-abs) y el análisis de hemaglutinización de *T. pallidum* (TPHA). Son los primeros en positivizarse y pueden permanec

cer en sangre toda la vida. En algunos pacientes se negativiza tras tratamiento. Por tanto, la negatividad de las pruebas confirmatorias no descarta una infección pasada (6-9).

Los anticuerpos inespecíficos son el Venereal Disease Research Laboratory (VDRL) y la prueba de reagina plasmática rápida (RPR). Estos tardan más en positivarse y en caso de neurosífilis pueden ser negativos en suero y positivos en LCR. Sirven para monitorizar la actividad de la enfermedad, pudiendo negativizarse tras el tratamiento adecuado.

La PCR para *treponema pallidum* puede ser útil en ciertas circunstancias en las que se planteen dudas en cuanto al diagnóstico (8,9,19,22,27,29,32). Permite detectar de uno a diez treponemas por muestra con el inconveniente de que a veces resulta complicado discernir si el ADN pertenece a microorganismos persistentes o muertos. En estudios animales se ha determinado que la eliminación del ADN tras tratamiento eficaz se produce tras 15-30 días. El problema de la PCR tradicional es que no es una técnica cuantitativa. Para solventarlo se ha conseguido hacer una variante, la PCR en tiempo real, que permite detectar en menos de tres horas y de forma cuantitativa ADN del patógeno (22,30).

En cuanto al análisis del líquido cefalorraquídeo el Centro de Control de Enfermedades (CDC) recomienda realizarlo en todos los casos de sífilis con afectación ocular, siendo

la prueba estándar de referencia para el diagnóstico de esta enfermedad la detección de títulos de VDRL (5-9,16,21,26,28). Esta prueba es muy específica pero muy poco sensible, resultando positiva sólo en un 80% de los casos de neurosífilis, por lo que su negatividad ante la alta sospecha no excluye el diagnóstico (5,9,11,27).

Los pacientes con sífilis ocular deben ser tratados con pautas de neurosífilis (5-7,9-12,14-19,21,23,25,27,28,31,33), es decir, con penicilina G intravenosa en dosis de 18-28 millones de unidades por día (MU/día) administradas en pauta de 3-4 MU intravenosa cada 4 horas o infusión continua durante 10-14 días seguido de 2,4 MU de penicilina benzatina intramuscular semanalmente durante 3 semanas (5,6,15-17). Como pauta alternativa tenemos la Penicilina Procaína, 2,4 MU intramuscular y probenecid 500 mg via oral (VO) cada 6 horas durante 10-14 días. (6,7,16,17,27). Algunos pequeños estudios sugieren que la ceftriaxona puede ser una alternativa efectiva para el tratamiento de la neurosífilis. (5-7,9,25,27,33).

Las repercusiones de la sífilis ocular se deben, en gran parte, a la respuesta inflamatoria frente a la bacteria. Por esta razón es adecuado asociar tratamiento antiinflamatorio con corticoides. No obstante, la inmunosupresión puede favorecer la multiplicación del treponema con aparición de nuevas lesiones y empeoramiento de la sintomatología. Por este motivo se recomienda administrar tratamiento corticoideo tras haber instaurado la pauta antibiótica (9-11,20,26,31).

Los corticoides tópicos estarían indicados en aquellos casos que cursen con uveítis anterior y queratitis intersticial mientras que el uso de corticoides sistémicos se reserva para aquellos pacientes que presenten afectación del segmento posterior, escleritis y neuritis óptica. En algunas publicaciones se defiende el uso de corticoides antes del tratamiento antibiotico en pacientes con manifestaciones neurooftalmológicas para evitar la reacción de Jarisch-Herxheimer, aunque la mayoría de los autores no lo recomiendan de rutina (7-9,11).

Existe un porcentaje del 14% de probabilidad de reinfección a pesar del tratamiento adecuado (25) por lo que es importante un cambio en el comportamiento sexual para

evitarlas. Además, se deberá estudiar y tratar, si fuera necesario, a la pareja (5,7-9,26).

Los pacientes con infección ocular por sífilis deben ser valorados junto con el oftalmólogo por un especialista en enfermedades infecciosas (8).

En el caso 1 tenemos un paciente VIH positivo con pérdida bilateral de agudeza visual que hace un mes había iniciado TAR-GA. Se sospechó, inicialmente, un proceso infeccioso o inflamatorio secundario a la recuperación inmune del paciente que podíamos encuadrar dentro de una coriorretinopatía inflamatoria como la Epiteliopatía Pigmentaria Placode Posterior Multifocal Aguda (EPPMA) o la uveítis por recuperación inmunitaria. Ambas se producen por una respuesta inmune excesiva a determinados antígenos, siendo la EMPPPA una vasculitis coroidea por hipersensibilidad que da un patrón angiográfico característico no compatible con nuestro caso. La uveítis por recuperación inmunitaria se ha descrito principalmente en pacientes que previamente habían padecido retinitis por CMV, y por tanto, habían tenido niveles de CD4 generalmente por debajo de 50 células. Nuestro paciente no refería antecedentes de afectación ocular por CMV y en la funduscopia tampoco había signos sugestivos de una infección pasada. En nuestro diagnóstico diferencial se descartaron enfermedades sistémicas infecciosas, entre ellas la lúes, cuya serología resultó negativa inicialmente. Esto se puede deber a varias causas. Una de ellas es que en pacientes VIH positivo la serologías tienen mayor porcentaje de falsos positivos y negativos (5). De hecho hay publicados casos en la literatura con resultados negativos inicialmente que se positivizan en exámenes posteriores, así como algunos casos de sífilis secundaria seronegativa en pacientes VIH+ (8,12,27). El nivel de CD4 influye en los resultados de las pruebas, que suelen ser negativas cuando el número de linfocitos CD4 desciende por debajo de 200 células (1). La negatividad inicial de la serología luética en nuestro caso 1 también tendría su explicación en un posible fenómeno de prozona (lectura falsamente negativa porque las concentraciones muy elevadas de anticuerpos no permiten la detec-

ción de complejos antígeno-anticuerpos, que se positiviza al diluir la muestra) ya que los títulos de RPR posteriores fueron de 1/256 (7,17,26).

Teníamos razones para pensar que la enfermedad podía haberse producido como resultado de un proceso inflamatorio tras la mejora del sistema inmune; Nuestro paciente refería infección por lúes aparentemente tratada hace 3 años, sin posibilidad de confirmar esta información. Los síntomas podrían deberse a una reacción inflamatoria a productos del treponema u otras moléculas proteicas de distinto origen ante los que anteriormente su sistema inmune no tenía capacidad de actuar. Antes de instaurar tratamiento antibiótico el paciente experimentó mejoría visual discreta tras tratamiento corticoideo consistente en tres días de megadosis de corticoides y pauta de mantenimiento de 30 mg/día mejorando su agudeza visual a 0,3 en ojo derecho y 0,25 en ojo izquierdo sin empeoramiento de los signos funduscópicos.

A favor de que se tratase de una reinfección por sífilis tenemos como antecedente personal una relación sexual de riesgo dos meses antes de aparecer los síntomas. En los pacientes VIH+ con inicio de TARGA puede haber una reacción exagerada a la infección por sífilis como consecuencia de la mejora del sistema inmune (11,14). Tras positivarse los resultados de la serología e instaurarse tratamiento antibiótico el paciente mejora su agudeza visual a 0,8 en ojo derecho y la unidad en ojo izquierdo, manteniéndose una pauta de corticoides de 15mg con disminución progresiva. A diferencia del caso 2 en ningún momento de su evolución presento recaída.

Una tercera posibilidad se encuentra en que en un principio existiera un síndrome de recuperación inmunológica frente treponemas que habían quedado tras un posible tratamiento incompleto de una infección por sífilis pasada y que con el tratamiento corticoideo hubiéramos reactivado una sífilis durmiente. A pesar de que en la mayoría de artículos publicados en los que se reactiva una sífilis tras tratamiento inmunosupresor los pacientes experimentan un empeoramiento clínico se han descrito casos con mejora ini-

cial y caídas posteriores de agudeza visual, que pudimos evitar tratando con antibiótico tras positivarse los resultados de la serología

En el caso 2 el antecedente de relaciones de riesgo con pareja infectada por lúes y la serología positiva nos orientaban con bastante probabilidad de certeza el diagnóstico. La buena respuesta inicial al tratamiento iba a favor del origen luético de la enfermedad. Tras terminar la pauta antibiótica de neurosífilis se mantuvo tratamiento inmunosupresor con corticoides que la paciente no cumplió, produciéndose una uveítis recidivante que requirió nueva pauta de tratamiento antibiótico sin presentar apenas mejoría. Tras la vitrectomía se analiza muestras de humor vítreo con negatividad de todos los patógenos estudiados. Los resultados negativos de la PCR de lúes eran de esperar ya que la paciente había recibido dos veces tratamiento antibiótico completo. Si bien es probable que la recidiva fuera consecuencia de una respuesta inflamatoria frente a moléculas proteicas del treponema que previamente estaba controlada con tratamiento corticoideo (que se suspendió voluntariamente por parte de la paciente), existe la posibilidad de que hubiera otra patología concomitante. De hecho, Diaz-Valle y colaboradores publicaron un artículo sobre un paciente que presentaba, de forma simultánea, sífilis y sarcoidosis, recordándonos la posibilidad de la no exclusividad de un solo origen etiológico de inflamación ocular (6,19).

Habiéndose descartado otras infecciones con la PCR, nos quedaba por confirmar una posible coinfección por toxocara. Se sospechó por la presencia de 3 granulomas coroides periféricos así como por el origen brasileño de la paciente. Los resultados de la serología son negativos. Estamos pendientes de poder calcular el título de anticuerpos antitoxocara en la muestra de aspirado vítreo.

La toxocariasis es una infección causada por nematodos como consecuencia de la diseminación de las larvas de toxocara canis o toxocara catis. La infección se produce por geofagia, ingestión de alimentos contaminados o vía fecal-oral. La toxocariasis ocular afecta de forma característica a un solo ojo produciendo lesiones en segmento posterior



y dando lugar a disminución de visión que puede acompañarse de dolor, fotofobia, estrabismo o leucocoria. Las lesiones más habituales son leucocoria por panuveítis (25%), granuloma macular localizado (25%) y granuloma periférico (50%).

El diagnóstico se basa en la clínica y pruebas de laboratorio. La serología positiva mediante técnica de ELISA tiene una sensibilidad del 91% y una especificidad del 90% en el caso de larva migrans visceral, no siendo tan fiable en la toxocariasis ocular. En estos casos es más útil determinar la presencia de anticuerpos anti toxocara en vítreo mediante cálculo del índice de Goldmann-Witmer. La reacción inflamatoria en el caso de toxocariasis ocular se produce tras la muerte del microorganismo. Por ello es fundamental un tratamiento corticoideo sistémico no habiendo demostrado eficacia del tratamiento anti-parasitario en caso de afectación ocular (15,35).

Los dos pacientes presentaron a lo largo de su evolución factores de riesgo para lúes, serología positiva y buena respuesta al tratamiento de neurosífilis lo que sugiere, con bastante probabilidad de certeza el diagnóstico a pesar de las dudas que se nos plantearon.

Estamos asistiendo a un incremento de casos de sífilis ocular, principalmente en el grupo de homosexuales en tratamiento con TARGA, en los que la sífilis puede ser la primera causa de uveítis.

Es importante un alto índice de sospecha, ya que la progresión de la enfermedad sin tratamiento puede llevar a pérdida irreversible de visión (12).

Debemos tenerla siempre en mente cuando haya afectación del polo posterior, panuveítis y VIH+ (6,10,24). A su vez, en todos los casos de uveítis por sífilis se debe descartar infección por VIH así como otras enfermedades sistémicas infecciosas o autoinmunes (5).

El tratamiento es el de la neurosífilis asociando tratamiento antiinflamatorio con corticoides tras la instauración de antibióticos (27).

## BIBLIOGRAFÍA

1. Medicina interna. Farreras vol 2 2004. 15º ed. 2339-2343
2. Manifestaciones oftalmológicas de las enfermedades generales. M Sánchez Salorio, Díaz-Llopis, JM Benítez del Castillo, T Rodríguez Ares. Ponencia oficial de la Sociedad Española de Oftalmología. 2001; pág. 345-346.
3. Patología humana: Robbins. V Kumar, R Cotran, S Robbins, Stevens. 7º ed. 2003; 672-675.
4. Anatomía patológica. A Stevens, James Lowe, 2º ed. 2001; 115-116.
5. <http://www.cdc.gov/std/treatment/2006/rr5511.pdf>
6. Update on ocular syphilis. Paul A. Gaudio. Current opinion ophthalmology 2006; 17: 562-566.
7. Treatment of Neurosyphilis. Cheryl A. Jay. Current Treatments Options in Neurology 2006; 8: 185-192.
8. Syphilis an ophthalmologic update. Laura A. Teasley, C. Stephen Foster. Current Opinion in ophthalmology. 2001; 12: 433-441.
9. Ocular syphilis. Current opinion in ophthalmology. Aldave AJ, King JA, Cunningham ET Jr. 2001; 12: 433-441.
10. Balba GP, Kumar PN, James AN, et al. Ocular syphilis in HIV-positive patients receiving highly active antiretroviral therapy. Am J Med 2006; 119: 448-449.
11. Ocular syphilis-Indicator of previously unknown HIV-infection. Jan Kunkel et al, Journal of infection. 2008; 11.004,
12. Ocular uveítis as the initial presentation of syphilis. May-Ching Hong, Shwu-Juan Sheu, Tsung-Tien Wu, Chiu-Tung Chuang. J Chin Med Assoc. 2007; 7 (7): 274-280.
13. Manifestations and Treatment of Ocular Syphilis During an Epidemic in France. Parc C, Chahed S, Patel S, Salmón-Ceron D. Sexually Transmitted Diseases. 2007, Col 34. No.8. 553-556.
14. Syphilitic Retinitis With Focal Inflammatory Accumulations. Shantan Reddy, Emmett T. Cunningham et al. Ophthalmic Surgery, Lasers and Imaging. 2006; Vol 37,n 5: 429-431.
15. Sida y oftalmología, una visión actual. E. Pérez-Blázquez, M.I. Redondeo, T. García. An. Sist. Sanit. Navar. 2008; 31 (Supl. 3): 69-81.
16. Inflamación intraocular y uveítis. American Academy of Ophthalmology. 2007; Vol 9 263-264.
17. Syphilis presenting as scleritis in an HIV-positive man undergoing immune reconstitution. Moloney G., Branley M., Clinical and Experimental Ophthalmology. 2004; 32; 526-528.
18. Ocular syphilis acquired through oral sex in two HIV-infected patients. M.B.B. McCall, J.J.C. van Lith-Verhoeven, R. van Crevel, N. Crama, P.P. Koopmans, C.B. Hoyng, A.J.A.M. van der Ven. The Journal of Medicine. 2004; 62 (6) 206-208.

19. Bilateral anterior uveitis as a presenting manifestation of sarcoidosis and syphilis. Diaz-Valle D., Toledano N., Miguelez R et al. *Br J Ophthalmol* 2002; 86: 930-931.
20. Corticosteroid-Induced Modulation of Acute Syphilitic Posterior Placoid Chorioretinitis. Zamani M, Garfinkel R.A., *American Journal Of Ophthalmology*. 2003; vol 135 no 6, 891-893.
21. Early diagnosis of acquired ocular syphilis requires a high index of suspicion and may prevent visual loss. Schürmann, Bergmann, Bertelmann. *AIDS*. 1999; 13(5) 623-625.
22. Detection of *Treponema pallidum* in the vitreous by PCR. M Müller, I Ewert, F Hansmann, C Tiemann, H J Hagedorn, W Solbach, J Roeder, B Nölle, H Laqua, H Hoerauf. *British J Ophthalmology*. 2007; 91: 592-595.
23. Ocular syphilis. *Ophthalmology*. R Tamesis, C Stephen foster. 1990; 97: 1281-1287.
24. Simultaneous Bilateral exudative retinal detachment and peripheral necrotizing retinitis as presenting manifestations of concurrent HIV and Syphilis infection. Diaz-Valle D, Barros Aguado C. Benitez del Castillo J.M., Fernández Aceñero M. *Ocular immunology and inflammation* 2005; 13: 459-462.
25. Syphilitic uveitis as presenting feature of HIV infection in elderly patients. *AIDS*. A Uglietti, E Antoniazzi, S Pezzotta, R Maserati. 2007; vol 1 no 4 535-537.
26. UK Nacional Guidelines on the Management of Syphilis 2008. M Kingston, P French, B Goh, S Higgins, A Sukthankar, C Stott, A Turner, C Tyler, G Young. *Internacional Journal of STD and AIDS* 2008; 19: 729-740.
27. Sífilis ocular y neurosífilis en pacientes con VIH. Reporte de dos casos con VDRL y FTA-abs séricos negativos al inicio y revisión de la literatura. A Velazquez-Lupi, P Cornejo- Juárez, G Ortega-Larrocea, Villasis-Keever, JJ Calva-Mercado, GM Ruiz-Palacios, J Sierra-Madero. *Enfermedades infecciosas y microbiología*. 2001; 21(2): 49-53.
28. Ocular syphilis: are we seeing all there is to see? Kitson MT, Yong MK, Hoy JF. *Med J Aust*. 2008. 189 (7) 411
29. Infectious uveitis in immunocompromised patients and the diagnostic value of polymerase Caín reaction and godmann-Witmer coefficient in aqueous análisis. A Westeneng, A Rothova, J De Boer, J De Groot-Mijnes. *American Journal of Ophthalmology*. 200; 144: 781-785.
30. Actualización en diagnostico de la sífilis. AC Sanguinetti-Diaz, J, Rodriguez-Tafur-Dávila. *Dermatología peruana* 2004; vol 14; N.º 13.
31. Corticosteroids in Ocular Syphilis. Solebo L. Westcott M. *Ophthalmology*. 2007 Aug; 114 (8): 1593.
32. Identification of persistent infection in experimental syphilis by PCR. Wicher K, Abbruscato F, Wicher V, et al. *Infect Immun* 1998; 66:2509-2513.
33. Sífilis ocular en un paciente VIH. S. Sanz, M. Castany, N. Ibáñez, L. Arias. *Annals dOftalmología* 2003; 11 (3): 184-186.
34. A pilot study evaluating ceftriaxone and peniciline G as treatment agents for neurosyphilis in humen immunodeficiency virus-infected individual. Marra CM, Boutin P, McArthur JC, et al. *Clin Infet Dis*. 2000; 30: 540-544.
35. Alteraciones oculares en las enfermedades causadas por helmintos. J.R. fontela, M. Grau, D. Pita, Hospital Clínico y Provincial de Barcelona. <http://Oftalmocom.com/temas/infecciosas/Helmintos/Toxocariasis.htm>.