

Papilitis por Citomegalovirus tratada con cidofovir: a propósito de un caso

Cytomegalovirus optic neuritis treated with cidofovir: case report

O'SHANAHAN NAVARRO G¹, GARCÍA OLIVA I¹, RAMOS RAMOS J¹,
MEDINA RIVERO F², CÁRDENES SANTANA MA¹

RESUMEN

Introducción: La retinitis por citomegalovirus (CMV) es la primera causa de ceguera en pacientes con SIDA. La afectación del nervio óptico aislada es poco frecuente y condiciona mal pronóstico visual. El tratamiento convencional incluye fármacos como el ganciclovir o el foscarnet que requieren el implante de catéter intravenoso.

Objetivo: Presentamos el caso clínico de una paciente VIH + que desarrolló una papilitis por CMV y que respondió adecuadamente al cidofovir.

Conclusiones: El cidofovir debe considerarse en el tratamiento de esta entidad ya que permite una administración semanal en fase inicial y posee una buena actividad anti-CMV.

Palabras clave: Citomegalovirus, SIDA, papilitis, cidofovir.

ABSTRACT

Introduction: Cytomegalovirus retinitis remains the first cause of blindness among patients with AIDS. Isolated optic nerve compromise is rare and determines very poor visual prognosis. The standard treatment includes ganciclovir or foscarnet but both of them need an intravenous catheter for their administration.

Case Report: We present a HIV infected woman who developed optic neuritis caused by CMV with a good response to cidofovir.

Conclusions: Cidofovir should be considered for the treatment of this condition because it could be administered initially weekly and has a good anti-CMV activity.

Key words: Cytomegalovirus, AIDS, optic neuritis, cidofovir.

Servicio de Oftalmología. Hospital Universitario de Gran Canaria Dr. Negrín.

¹ Licenciado en Medicina.

² Doctor en Medicina.

Correspondencia:

Gloria O'Shanahan Navarro
Carretera a Marzagán, 11, vivienda 2
Las Palmas de Gran Canaria
gloriaon@hotmail.com

CASO CLÍNICO

Paciente mujer de 30 años, VIH + en estadio C3 diagnosticado en el año 1997; con mal cumplimiento terapéutico y que no sigue controles de forma habitual. Consultó en octubre de 2008 por visión borrosa en ojo derecho (OD) de 6 días de evolución. A la exploración, se evidenció una agudeza visual de 0,05 por el OD y de 0,5 por el ojo izquierdo (OI); la presión intraocular y la exploración biomicroscópica del segmento anterior de ambos ojos estaban dentro de la normalidad. En el examen del fondo de ojo derecho presentaba Tyndall vítreo de dos cruces y papilitis de predominio nasal con afectación parcial de retina peripapilar, siendo el fondo del ojo izquierdo normal (fig. 1). El último control inmunológico en marzo de 2008 mostraba una cifra de linfocitos CD4 de 15 células/mm³.

Ante la sospecha diagnóstica de papilitis por citomegalovirus (CMV) se inició tratamiento con valganciclovir oral a dosis de 900 mg cada 12 horas y la paciente fue seguida de forma periódica en consulta de oftalmología y medicina interna de forma conjunta, instaurándose también tratamiento antirretroviral con emtricitabina, tenofovir, lopinavir y ritonavir. El cuadro oftalmológico se estabilizó, no observándose extensión de la lesión. Se realizaron controles de agudeza visual y exploración completa de segmento anterior y fondo de ojo periódicamente, manteniéndose el tratamiento inicial.

En diciembre de 2008, se objetivó disminución de la visión hasta percepción de luz y en la exploración oftalmológica de observó nuevamente Tyndall vítreo de tres cruces, persistencia del edema de papila y aumento del área de retinitis con mayor vasculitis asociada (fig. 2). Ante el empeoramiento, se indicó tratamiento con foscarnet y ganciclovir intravítreos y, posteriormente, dado que no existía buena respuesta al tratamiento, cidofovir intravenoso semanal en pauta de inducción.

En sucesivos controles, se objetivó mejoría de la agudeza visual hasta 0,1 y disminución del estado inflamatorio retiniano, con casi

total desaparición del edema de papila e inactivación de la retinitis (fig. 3).

DISCUSIÓN

La infección por citomegalovirus (CMV) es la infección oportunista más común en los pacientes con SIDA y la primera causa de ceguera entre estos pacientes (1). En la era previa a la HAART (en inglés, Highly Active Antiretroviral Therapy), consistente en la combinación de tres o más fármacos antirretrovirales, o combinación que contenga un inhibidor de la proteasa y un inhibidor no nucleósido de la transcriptasa inversa; se estimaba que la infección por CMV afectaba al 30% de los pacientes con SIDA durante el curso de la enfermedad. Actualmente, se estima que la HAART ha disminuido la incidencia de retinitis por citomegalovirus a un 75%-85% (2).

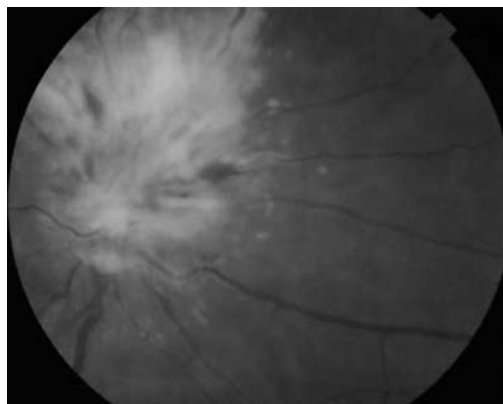


Fig. 1: Afectación inicial del nervio óptico con extensión perinasal.

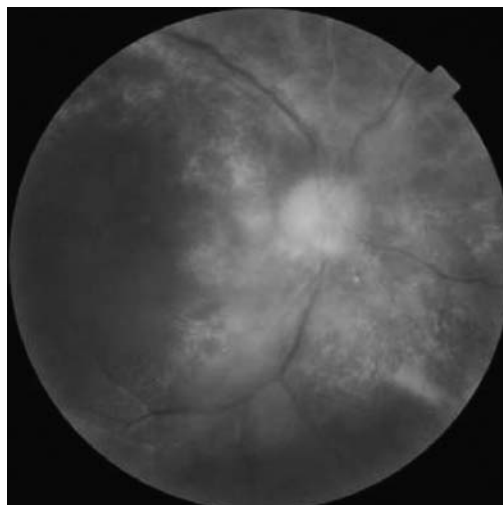


Fig. 2: Progresión de la retinitis.

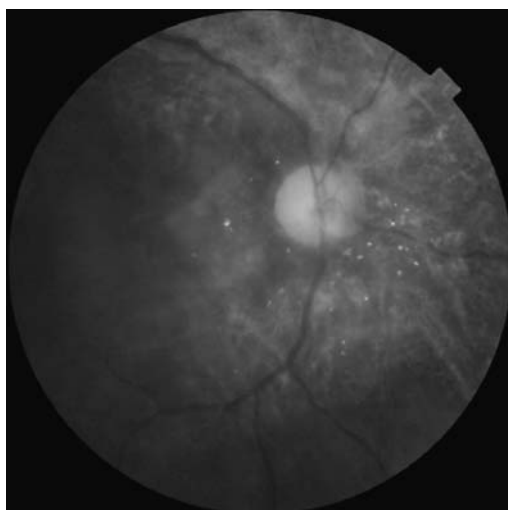


Fig. 3:
Resolución del
edema de papila e
inactivación de
las lesiones
retinianas.

Las personas con SIDA tienen mayor prevalencia de afectación ocular por CMV que otras poblaciones de pacientes inmunodeprimidos. La infección por CMV suele ser una manifestación tardía de la infección por el VIH y se asocia típicamente a recuentos de linfocitos CD4 menores de 50 células/ μ l. Aunque pueden afectarse múltiples órganos por el CMV, la retinitis es la manifestación más frecuente, ocurriendo en el 75-85% de los casos de todas las infecciones por CMV (3). Las lesiones de la retinitis por CMV pueden ser unilaterales o bilaterales, y pueden presentarse en cualquier parte de la retina. La sintomatología depende de la localización de las mismas, aunque pueden pasar desapercibidas para el paciente pequeñas lesiones de zonas periféricas. Los síntomas de presentación más frecuentes son: disminución de la agudeza visual (67%), miodesopsias (49%), fopsias (16%), dolor ocular (7%) y escotomas (3%) (4).

La apariencia externa del ojo afectado por retinitis por CMV suele ser normal. El examen en la lámpara de hendidura puede revelar signos de inflamación incluyendo precipitados queráticos finos y células en cámara anterior. Si existe vitritis, ésta suele ser típicamente mínima.

La retinitis por CMV puede afectar por extensión a la papila, lo que condiciona normalmente una pérdida importante de la agudeza visual, que hasta entonces podía encon-

trarse bien conservada. La afectación inicial aislada de la papila ocurre en menos del 10% de los casos (5) y el pronóstico visual que esto condiciona es muy malo. Cuando la infección por CMV comienza primariamente en la papila, la pérdida de visión es mucho más brusca y el diagnóstico de CMV puede no ser tan aparente hasta que la infección se extiende hacia la retina mostrando el cuadro típico de retina blanca y hemorrágica (6). Así ocurrió en nuestro caso, donde el diagnóstico inicial fue el de papilitis por CMV y la retinitis franca se observó varias semanas después.

Recientemente se ha descrito que el seguimiento de los pacientes con papilitis por CMV puede hacerse de forma fiable con la realización de campos visuales periódicos, ya que el examen oftalmoscópico puede revelar únicamente palidez papilar ya establecida. Ioannidis y cols. describen que hasta un tercio de los pacientes tratados mostró empeoramiento del campo visual como signo precoz de recaída, y que las tres cuartas partes de estos pacientes no presentaban otros signos de recidiva (7).

En general, aunque el tratamiento es eficaz en inactivar el cuadro clínico, la agudeza visual no se recupera. Los pacientes con SIDA y retinitis por CMV precisan tratamiento crónico de mantenimiento con drogas anticitomegalovirus para intentar prevenir o retrasar la enfermedad. Como consecuencia de las terapias prolongadas, se han descrito resistencias a estos fármacos, aunque la tasa de estas resistencias ha disminuido con respecto a la era pre-HAART (8).

Se dispone clásicamente de dos fármacos sistémicos, el ganciclovir y el foscarnet, para el tratamiento de la retinitis por CMV. Estos fármacos son viroestáticos, por tanto las lesiones por CMV pueden volver a activarse a pesar del tratamiento en individuos que estén persistentemente inmunodeprimidos. Se administran dos veces al día en la fase de inducción y una vez al día en la fase de mantenimiento, lo que obliga a implantar un catéter, con la consiguiente morbilidad asociada a las complicaciones de éste (9). Asimismo, puede también emplearse el valganciclovir, un profármaco del ganciclovir, que presenta una mejor biodisponibilidad por vía oral.

Éste fue el fármaco de primera elección que empleamos, ya que nuestra paciente era mala cumplidora del tratamiento y rechazó el ingreso para administración intravenosa.

Recientemente, se han desarrollado reservorios intravítreos de ganciclovir y foscarnet para el tratamiento a largo plazo de la retinitis por CMV. Se ha demostrado en estudios randomizados, controlados que el implante de ganciclovir es significativamente más efectivo en controlar la retinitis por CMV y en retrasar la progresión de la misma que el ganciclovir intravenoso (10). Sin embargo, estos dispositivos requieren una vitrectomía vía pars plana para su implantación con las potenciales complicaciones que esto supone, incluyendo desprendimiento de retina, hemorragia vítrea y endoftalmitis (11). Además, el implante de ganciclovir tiene que asociarse a ganciclovir oral o a valganciclovir para reducir el riesgo de afectación ocular contralateral o de afectación visceral.

El cidofovir se presenta como una alternativa válida a sus dos predecesores para el tratamiento de la retinitis por CMV en pacientes con SIDA, ya que ofrece una serie de ventajas respecto a ellos. El cidofovir muestra mayor actividad anti-CMV *in vitro* que el ganciclovir o el foscarnet, debido quizás a su mayor vida media. Asimismo, se muestra eficaz en retrasar la progresión de la enfermedad, no induce resistencias y no precisa un número tan elevado de administraciones. Por todo ello, y a pesar de que faltan ensayos comparativos entre los fármacos tradicionales y el cidofovir, éste constituye una alternativa prometedora en el tratamiento de la retinitis por CMV.

El cidofovir se administra por vía intravenosa a una dosis de 5 mg/kg una vez a la semana para la inducción. El número de administraciones en la terapia de mantenimiento es de dos veces al mes para cidofovir, mientras que se eleva a 42 en el mismo periodo de tiempo para los fármacos tradicionales. Esto representa un ahorro económico importante, así como una mayor comodidad para el paciente (9).

El cidofovir se asocia a unos efectos secundarios controlables si se selecciona de forma adecuada a los pacientes. El efecto adverso más destacado, que condiciona la dosis a administrar, es la nefrotoxicidad. Con

el fin de disminuir la incidencia y la gravedad de ésta, se recomienda la administración concomitante de probenecid, así como una adecuada hidratación salina por vía intravenosa. La interrupción del cidofovir cuando aparecen signos precoces de toxicidad como la proteinuria, pueden prevenir complicaciones más serias y permanentes.

El cidofovir intravenoso también se ha asociado a efectos adversos oculares. La uveítis anterior se produce en torno al 25% de los pacientes tratados y se caracteriza por una intensa reacción fibrinosa y celular en cámara anterior y se asocia con hipotonía, definida como un descenso de la PIO de un 50% con respecto a la basal, en el 10% de los casos. Los síntomas y signos de la uveítis comienzan una media de $4,9 \pm 1,8$ días (rango, 3-8 días) después de la infusión de cidofovir (12). Aunque estas complicaciones pueden ser severas, pueden resolverse con corticoides tópicos en la mayoría de los casos. En nuestro caso, no se observaron efectos secundarios significativos ni a nivel sistémico ni a nivel ocular, aunque sí detectamos una bajada de la PIO de casi el 50% en el OD tras el inicio del tratamiento con cidofovir.

Por último, cabe señalar que en determinados pacientes la HAART no sólo puede prevenir la retinitis por CMV sino que también influye en la estrategia terapéutica de la misma. Numerosos estudios han demostrado que tras la reconstitución del sistema inmune mediada por la HAART, la terapia anti-CMV puede ser suspendida sin observar reactivación del CMV durante 3 a 18 meses (13). En el caso que presentamos, la paciente comenzó de forma simultánea el tratamiento antiretroviral y el tratamiento específico para la retinitis por CMV por lo que se necesita un tiempo razonable para observar su respuesta inmunitaria a la HAART y poder plantear, en un futuro, la suspensión de la profilaxis anti-CMV.

Como conclusión, cabe señalar que la buena respuesta de las infecciones oculares por CMV, así como la calidad de vida que proporciona a los pacientes el tratamiento con cidofovir intravenoso, lo convierte en un fármaco a valorar en aquellos pacientes que presenten progresión de la retinitis a pesar de las pautas de tratamiento estándar y en aquellos

pacientes en las que estas medicaciones deben ser suspendidas por la aparición de efectos secundarios.

BIBLIOGRAFÍA

1. Echevarria L, Del Río MJ, Causse M. El SIDA y sus manifestaciones oftalmológicas. Avances tras la HAART. (2006). Málaga. Servicio de Publicaciones de la Universidad de Málaga.
2. Jabs DA, Martin BK, Forman MS, Hubbard L et al; Cytomegalovirus Retinitis and Viral Resistance Study Group. Cytomegalovirus resistance to ganciclovir and clinical outcomes of patients with cytomegalovirus retinitis. *Am J Ophthalmol* 2003 Jan; 135(1): 26-34.
3. The Studies of Ocular Complications of AIDS Research Group in collaboration with the AIDS Clinical Trials Group Long-term follow-up of patients with AIDS treated with parenteral cidofovir for cytomegalovirus retinitis: the HPMPG Peripheral Cytomegalovirus Retinitis Trial. *AIDS*. 2000 14(11): 1571-1581.
4. Wiegand W, Torsten W, Young L. Cytomegalovirus Retinitis. *Int Ophthalmol Clin* Volume. 2006; 46: 91-110
5. Ryan SJ. *Retina* (2009). NY. Elsevier.
6. Sida en Oftalmología. Manuel Díaz Llopis LXXII. Ponencia Oficial de la Sociedad Española de Oftalmología. Año 1996.
7. Ioannidis AS, Bacon J, Frith P. Juxtapapillary cytomegalovirus retinitis with optic neuritis. *J Neuroophthalmol*. 2008 Jun; 28(2): 128-30.
8. Martin BK, Ricks MO, Forman MS, Jabs DA; Cytomegalovirus Retinitis and Viral Resistance Study Group. Change over time in incidence of ganciclovir resistance in patients with cytomegalovirus retinitis. *Clin Infect Dis*. 2007; 44(7): 1001-8.
9. Alonso P, Mota F, Gómez D. Cidofovir: una alternativa para el tratamiento de la retinitis por citomegalovirus en pacientes con sida. *Farm Hosp* 1998; 22 (3): 103-107.
10. James D, Van Natta M, Foster A. Studies of ocular Complications of AIDS research group. Complications of ganciclovir implant surgery in patients with Cytomegalovirus retinitis the ganciclovir cidofovir cytomegalovirus Retinitis trial. *Retina* 2004; 24: 41-50.
11. Martínez JM, Matilla M, Castillo A et al. Complicaciones oculares por cidofovir intravenoso en el tratamiento de las retinitis por citomegalovirus. *Archivos de la Sociedad Española de Oftalmología*. Abril 2001. Vol 76. N.º 4.
12. Davis J, Taskintuna I, Freeman W et al. Iritis and Hypotony after treatment with intravenous cidofovir for Cytomegalovirus Retinitis. *Arch Ophthalmol* 1997; 115: 733-737.
13. Cammbell R, Chow B, Victor G et al. Treatment of CMV retinitis with intravitreal ganciclovir in the HAART era. *Can J Infect Dis* 2001; 12 (5): 300-4.