

# Catarata monolateral como único signo en déficit de galactokinasa

## *Monolateral cataract as the only sign of galactokinase deficiency*

PINAR-SUEIRO S<sup>1</sup>, MARTÍNEZ-FERNÁNDEZ R<sup>1</sup>, GIBELALDE GONZÁLEZ A<sup>2</sup>,  
ETXEBARRIA ECENARRO J<sup>1</sup>, MARTÍNEZ-ALDAY N<sup>1</sup>

### RESUMEN

**Caso clínico:** Presentamos el caso de una niña de 6 años de edad que fue sometida a screening de enfermedades metabólicas por presentar una catarata monolateral con aspecto de depósito. Este screening demostró una ausencia casi total de galactokinasa.

**Discusión:** La formación de cataratas puede ser debida a alteraciones metabólicas. En esos casos, un tratamiento dietético y médico específico y adecuado puede prevenir manifestaciones sistémicas y en algunos casos conseguir regresiones de la catarata. La hiperglucemia, hipoglucemia y la hipergalactosemia son importantes causas de catarata tratable médicamente que debemos considerar cuando hacemos screening de estas enfermedades metabólicas en el contexto de la formación de una catarata.

**Palabras clave:** Catarata, galactokinasa, hipergalactosemia, ambliopía, oclusión.

### ABSTRACT

**Clinical case:** We report the case of a 6-year-old female patient who underwent a screening for metabolic systemic diseases because of monolateral presentation of a cataract with metabolic aspect. This screening revealed a nearly total deficiency of galactokinase.

**Discussion:** The formation of cataracts can be due to metabolic alterations. In such cases, an adequate dietary and medical treatment can prevent systemic manifestations, and in some cases achieve the regression of cataract formation. Hyperglycemia, hypoglycemia and hypergalactosemia are important non-surgically-treatable metabolic causes of cataract which should be considered when screening for metabolic diseases responsible for cataract formation.

**Key words:** Cataract, galactokinase, hypergalactosemia, amblyopia, patching.

---

Servicio de Oftalmología. Hospital de Cruces. Baracaldo. Vizcaya.

<sup>1</sup> Licenciado en Medicina y Cirugía.

<sup>2</sup> Licenciada en Medicina. Servicio de Oftalmología. Hospital Donostia. San Sebastián. Guipúzcoa.

Presentado parcialmente en el XXIX Congreso Anual de la Asociación Oftalmológica del Norte (Bilbao, 2007).

Correspondencia:

Sergio Pinar Sueiro

Avda. Gernikako Arbola, 38, 3.º D

48902 Barakaldo (Vizcaya)

luengonosvemos@yahoo.es

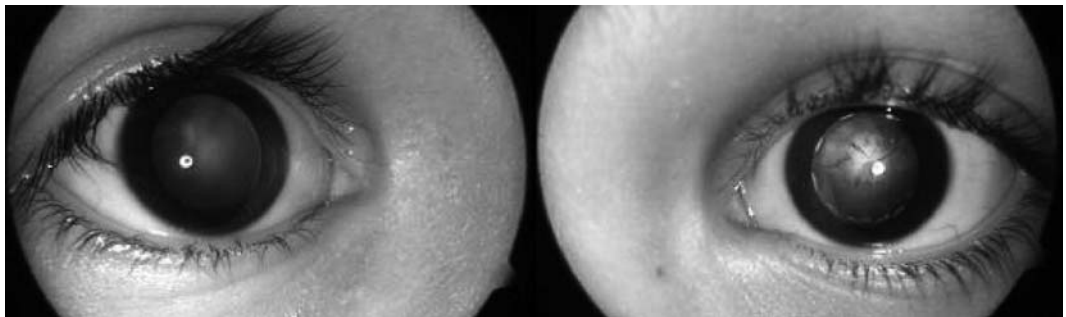
## INTRODUCCIÓN

La galactosemia se produce por una alteración en el metabolismo de la galactosa, originado en el déficit de alguna de las tres principales enzimas implicadas en el mismo (galactokinasa, transferasa y epimerasa) (1). Todos los tipos de galactosemia producen catarata debido a la activación de la vía de la aldosa reductasa que va a generar un acúmulo de galactitol en el cristalino. En la galactosemia clásica (debida a un trastorno en el funcionamiento de la enzima galactosa-1-fosfato uridil transferasa), el galactitol también se

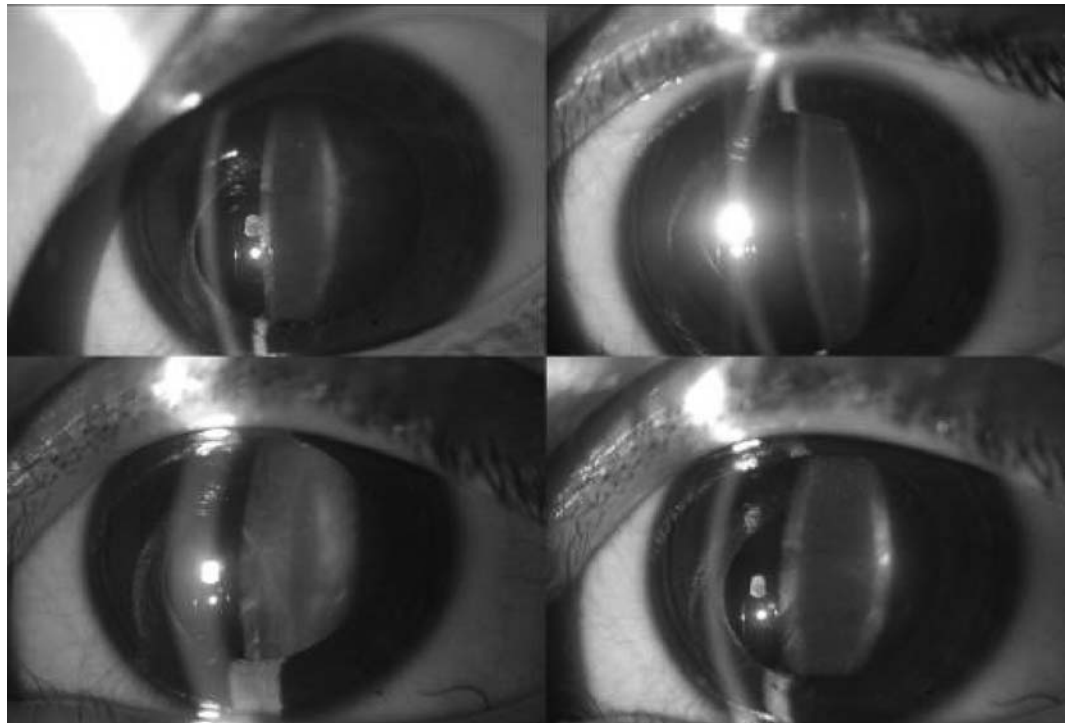
acumula en otros tejidos, como en el hígado, y en el cerebro (2).

El déficit de galactokinasa es un raro trastorno congénito del metabolismo de la galactosa de herencia autosómica recesiva, que se caracteriza por hipergalactosemia y formación de catarata si el paciente no se somete a una dieta libre de lactosa. Este trastorno metabólico fue descrito por primera vez por Gitzelmann (3). La incidencia estimada varía desde 1:35770 recién nacidos vivos (4) hasta 1:6000000 (5). La aparición de catarata y en raras ocasiones, el pseudotumor cerebri parecen ser las únicas complicaciones del déficit congénito de galactokinasa (6).

*Fig. 1: Alteración en el reflejo de fondo en el ojo izquierdo en comparación con el ojo derecho.*



*Fig. 2: Catarata cristalina (de aspecto metabólico) en los núcleos embrionario, fetal e infantil en el ojo izquierdo.*



## CASO CLÍNICO

Describimos el caso clínico de una niña de 6 años de edad con historia de baja agudeza visual en el ojo izquierdo, detectado en un examen oftalmológico rutinario en la escuela. Se diagnosticó de catarata congénita y se le propuso la intervención quirúrgica de la catarata.

Posteriormente acude a nuestro centro, solicitando una segunda opinión. La paciente presentaba una graduación bajo cicloplejia de +1,00, -1,25 x 180° en el ojo derecho y +3,00, -1,00 x 10° en el ojo izquierdo. La agudeza visual mejor corregida de lejos era de 20/20 en el ojo derecho y de 20/160 en el ojo izquierdo, empleando la E de Snellen.

Se le practicó un examen oftalmológico completo, objetivando una catarata de tipo cristaliniiana con afectación del los núcleos embrionarios, fetal e infantil en su ojo izquierdo. No se objetivó ninguna opacidad significativa en su ojo derecho (figs. 1, 2, 3).

Se le prescribieron oclusiones diarias completas en el ojo dominante (derecho) con el intervalo 30/1, y se solicitó un estudio metabólico debido a las características metabólicas y de depósito de la catarata estudiada, a pesar de ser monolateral.

En el screening de enfermedades sistémicas metabólicas se encontraron unos niveles elevados de 1-P-galactosa, 0,032 nmol/l (normalidad entre 0,007 nmol/l y 0,022 nmol/l), y un déficit prácticamente total de galactokinasa, 0,1 mmol/min x Hb gr. (niveles de normalidad de 22±6 para pacientes de más de 1 año de edad).

Tras estos resultados, se establece un tratamiento dietético precoz, excluyendo la galactosa de la dieta. Esencialmente, no se le permite el consumo de leche ni otros productos lácteos, y se proponen fórmulas de soja como alternativa (7).

Tras un mes de cumplimiento de este régimen dietético restrictivo y las oclusiones, su agudeza visual era de 20/20 en el ojo derecho y de 20/60 en el ojo izquierdo, empleando la E de Snellen, no objetivándose signos de la progresión de la catarata.

Dos meses más tarde, tras mantener el mismo régimen de oclusiones y el tratamiento

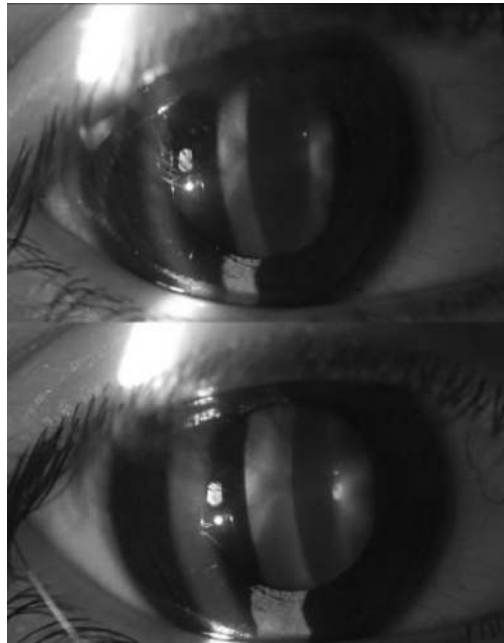

Fig. 3: Cristalino transparente en el ojo derecho.

dietético, la agudeza visual era de 20/20 en el ojo derecho y 20/40 en el ojo izquierdo.

Tres meses de seguimiento después, y a pesar de mantener la misma actitud terapéutica, la agudeza visual del ojo izquierdo cae de nuevo a 20/60, con lo que se practica la aspiración del cristalino con capsulorrexia circular continua anterior y posterior e implante de lente intraocular, presentado en controles postoperatorios agudeza visual mejor corregida de lejos de 20/40.

## DISCUSIÓN

La hipergalactosemia va a generar un acúmulo excesivo de galactitol en el cristalino, por hiperactivación de la enzima aldosa reductasa. A través de un fenómeno osmótico, el galactitol produce un engrosamiento del entramado fibrilar del cristalino, responsable de los cambios iniciales en la permeabilidad del cristalino, y secundariamente la formación de catarata (fig. 4).

Las causas metabólicas de catarata congénita producen, habitualmente, una afectación bilateral, y, en el caso de cataratas congénitas unilaterales tendemos a pensar en otro tipo de etiologías, como son la persistencia de vascu-

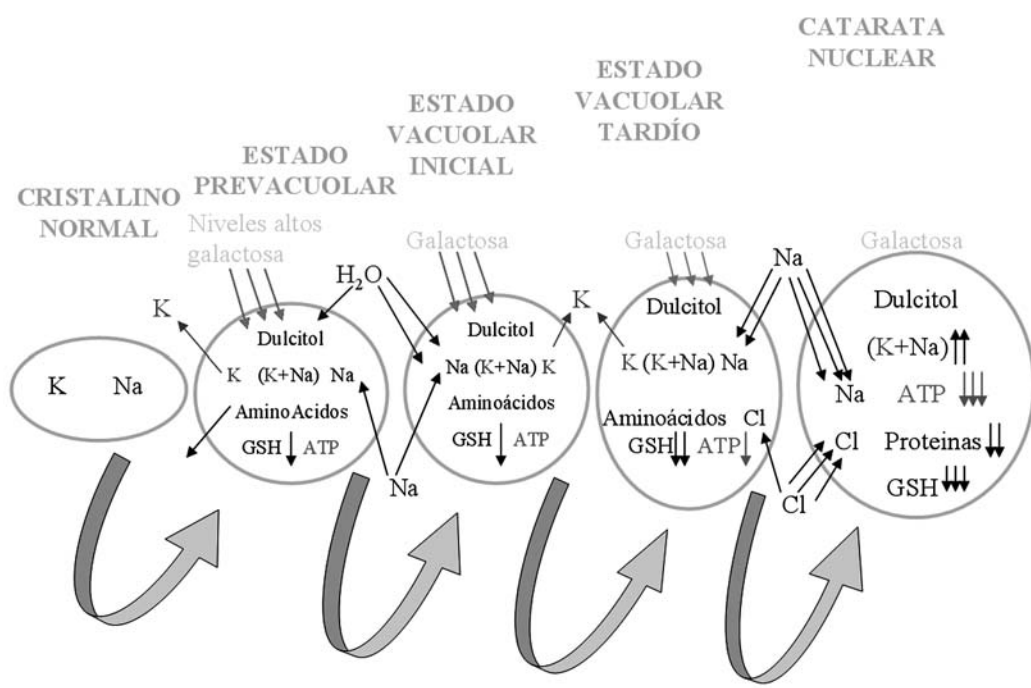


Fig. 4:  
Mecanismo etiopatogénico de la formación de la catarata en pacientes con hipergalactosemia (11).

latura fetal, lenticono posterior, o disgenesias de la cámara anterior. Los trastornos metabólicos más frecuentemente asociados a cataratas son la galactosemia, enfermedad de Fabry, hipoglucemia, hipoparatiroidismo, pseudohipoparatiroidismo y diabetes mellitus.

La galactosemia clásica se diagnostica frecuentemente en la primera semana de vida, y el grado de severidad va a determinar una muerte perinatal, o la aparición de importantes secuelas, como retraso mental, cataratas o cirrosis hepática, y el tratamiento dietético es fundamental y se debe instaurar de forma urgente. Sin embargo, este tratamiento dietético no previene algunas complicaciones tardías, como son un variable grado de retraso mental y disfunción gonadal en las mujeres (7). Por otro lado, los pacientes con déficit de galactokinasa no suelen presentar otros síntomas, aparte de las cataratas (6), y los pacientes con déficit de epimerasa pueden ser completamente sanos. Hodes y cols. describieron una posible asociación entre cataratas y depósitos maculares bilaterales en pacientes con deficiencia heterocigota de galactokinasa, sin que ésta hubiese sido descrita previamente (8).

Se precisa un estudio metabólico analítico para el diagnóstico de la deficiencia de galactokinasa. Para la determinación de la actividad de galactokinasa se requiere el estudio de los eritrocitos de sangre muy fresca, dada la inestabilidad de la enzima (9). Para ello, se precisa la cuantificación de la galactosa-1-fosfato mediante absorción selectiva (10).

La mayor dificultad que podemos encontrar en el diagnóstico de alteraciones metabólicas en este caso clínico es la ausencia de síntomas sistémicos y la afectación monolateral.

## CONCLUSIONES

El diagnóstico precoz y el tratamiento dietético en las alteraciones del metabolismo de la galactosa puede prevenir e incluso conseguir la regresión de la catarata en algunos casos, especialmente en los estadios prevacuolares o vacuolares iniciales. Sin embargo, en las cataratas nucleares establecidas, no se logra este efecto, aunque se pueda enlentecer la progresión, y esto es debido a que la evolución en estos estadios, no depende tanto del contenido en galactitol como de los cam-

bios en la concentración de cationes y de las alteraciones de las propiedades de permeabilidad del cristalino.

Aunque es una causa relativamente rara de catarata, las opacidades cristalinas son una característica frecuente en pacientes con déficit de galactokinasa y se trata de un factor etiológico a tener en cuenta en el estudio de las cataratas congénitas, aunque no encontremos ningún otro síntoma sistémico. Sólo los pacientes que son diagnosticados en screening precoz no desarrollan una catarata, y esto es por la rápida instauración del tratamiento dietético (6), siendo por esto tan importante este estudio metabólico.

## BIBLIOGRAFÍA

1. Strambolian D. Current research, galactose and cataract. *Surv Ophthalmol* 1988; 32: 333-49.
2. Beigi B, O'Keefe M, Howell R, Naughten E, Badawi N, Lanigan B. Ophthalmic findings in classical galactosaemia-prospective study. *Br J Ophthalmol* 1933; 77: 162-164.
3. Gitzelman R. Deficiency of erythrocyte galactokinase in a patient with galactose diabetes. *Lancet* 1965; 2: 670.
4. Thalhammer O, Gitzelmann R, Pantlitschko M. Hypergalactosemia and galactosuria due to galactokinase deficiency in a newborn. *Pediatrics* 1968. 42; 3: 441-445.
5. Levy HL. Screening for galactosemia. In: Burman D, Holton JB, Pennocl CA, eds. *Inherited Disorders of Carbohydrate Metabolism*. 1980. Lancaster: MTP, 133-139.
6. Bosch AM, Bakker HD, Van Gennip AH, Van Kempen JV, Wanders RJA, and Wijburg FA. Clinical features of galactokinase deficiency: A review of the literature. *J Inher Metab Dis* 2002; 25: 629-634.
7. Walter J.H, Collins J.E, Leonard J.V. Recommendations for the management of galactosae-mia. *Arch Dis Child* 1999; 80: 93-96.
8. Hodes BL, Schietroma JM, Lane SS, Sadeghi J, Cunningham D, Stambolian D. Macular deposits in galactokinase deficiency. *Metab Pediatr Syst Ophthalmol* 1985; 8(2-3): 39-42.
9. Winder AF. Laboratory screening for metabolic eye disease: a review. *Journal of the Royal Society of Medicine* 1981; 74: 610-15.
10. Beutler E, Matsumoto F. A rapid simplified assay for galactokinase activity in whole blood. *J Lab Clin Med* 1973; 82(5): 818-821.
11. Gibelalde A, Pinar S, Domínguez R, Camino A, Mendicute J. Catarata: factores de riesgo; en: Lorente R, Mendicute J. *Cirugía del Cristalino*. LXXXIV Ponencia oficial de la Sociedad Española de Oftalmología. 1.ª Ed. Mac Line. 2008.