

Terapia fotodinámica en coroidopatía serosa central crónica

Photodynamic therapy in chronic central serous choroidopathy

GIBELALDE A¹, RUIZ-MIGUEL M¹, PINAR-SUEIRO S², AYERDI S¹, OSTOLAZA JI¹, ZAMORA I¹

RESUMEN

Propósito del trabajo: Evaluar el efecto de la terapia fotodinámica (TFD) guiada por angiografía con verde de indocianina (ICG), como tratamiento en casos de coroidopatía serosa central crónica.

Material y métodos: Se estudian 6 ojos de 6 pacientes, diagnosticados de coroidopatía serosa central crónica. En todos los pacientes se ha realizado toma de agudeza visual, angiografía fluoresceínica, ICG y tomografía de coherencia óptica (OCT) previo al tratamiento con TFD. Se realiza una sesión de TFD guiada mediante ICG, dirigida a áreas de hiperpermeabilidad coroidea, en todos los casos. Tras el tratamiento se valoró la agudeza visual y el grosor foveal medido por OCT.

Resultados: Se ha observado una resolución completa del líquido macular en todos los casos. En la mayoría de los casos disminuyeron o desaparecieron los síntomas de micropsia y metamorfopsia. La agudeza visual se ha mantenido o ha mejorado en todos los casos. No se han observado efectos secundarios derivados del tratamiento en nuestro estudio.

Conclusiones: La terapia fotodinámica guiada por ICG en áreas de hiperpermeabilidad coroidea, es un arma terapéutica emergente en el tratamiento de la coroidopatía serosa central crónica. Ha demostrado gran eficacia en la resolución del levantamiento macular.

Palabras clave: Coroidopatía central serosa crónica, terapia fotodinámica guiada por angiografía con verde de indocianina, espesor foveal, hiperpermeabilidad.

ABSTRACT

Purpose: To evaluate the effects of indocyanine green (ICG) angiography-guided photodynamic therapy (PDT) for the treatment of chronic central serous choroidopathy.

Servicio de Oftalmología. Hospital Donostia. San Sebastián. España.

¹ Licenciado en Medicina.

² Licenciado en Medicina y Cirugía. Servicio de Oftalmología. Hospital de Cruces. Barakaldo. Vizcaya.

Correspondencia:

Ane Gibelalde González

C/. Mimendi, 14, 2.º B

20140 Andoain (Guipúzcoa)

anegibelalde@hotmail.com

Material and methods: We studied 6 eyes of 6 patients, diagnosed with chronic central serous choroidopathy. Best-corrected visual acuity was determined in all patients, and we also took into account fluorescein angiography, ICG and optical coherence tomography (OCT) before the treatment with PDT. All patients underwent a session of ICG angiography-guided PDT; our target was the leakage areas secondary to choroidal hyperpermeability. After the treatment, visual acuity and foveal thickness were assessed.

Results: We observed a complete reabsorption of macular liquid in all cases. In most cases, symptoms such as micropsia and metamorphopsia disappeared. The visual acuity was maintained or improved in all cases. No adverse effects of the treatment were observed in the study.

Conclusions: Indocyanine green angiography-guided photodynamic therapy is an emerging therapeutic weapon against chronic central serous choroidopathy. It has been shown to be highly efficient for the treatment of macular serous elevation due to chronic central serous choroidopathy.

Key words: Chronic central serous choroidopathy, Indocyanine green angiography-guided photodynamic therapy, foveal thickness, hyperpermeability.

INTRODUCCIÓN

La coroidopatía serosa central (CSC) es una enfermedad que generalmente es de curso benigno y cursa con un desprendimiento neurosensorial cupuliforme a nivel macular que ocurre típicamente en varones con una edad inferior a 50 años. Generalmente es unilateral y su curso es benigno resolviéndose espontáneamente en un tiempo inferior a 6 meses, aunque un pequeño porcentaje se cronifica. En cuanto a la patogenia, inicialmente se produce una hiperpermeabilidad vascular con aumento de la presión en la coroides interna que conduce a la aparición de microdesprendimientos focales del epitelio pigmentario de la retina (EPR) y roturas focales a ese nivel, que producen salida del líquido al espacio neurosensorial produciéndose un desprendimiento neurosensorial cupuliforme a nivel macular. En las formas agudas, la rotura focal se repara espontáneamente y el EPR reabsorbe el líquido del espacio neurosensorial. Pueden quedar cicatrices a nivel macular pero el pronóstico visual es bueno. Existe un pequeño porcentaje de pacientes (10%), en los que persisten áreas de hiperpermeabilidad vascular en la coroides interna, que se reconocen por angiografía con verde de indocianina (ICG) que producen una descompensación del EPR, que no puede reab-

sorber el líquido del espacio neurosensorial cronificándose el cuadro. Esto conlleva, a una variable disminución de la visión, y síntomas como micropsia y metamorfopsia. Pueden dejar cicatrices y fibrosis a nivel macular que puede producir baja visión.

La patofisiología de la CSC crónica no está del todo clara pero parece ser que la alteración primaria está en la circulación coroidal.⁽¹⁾ Se observa una congestión y dilatación de los vasos coroideos que se reflejan como áreas de hiperpermeabilidad en la ICG.

Numerosos estudios avalan el uso de la terapia fotodinámica con verteporfina para los casos de CSC crónica (1-4).

El objetivo de este estudio es evaluar el uso de terapia fotodinámica con verteporfina, guiada por ICG, en casos de CSC crónica aplicando el láser en áreas de hiperpermeabilidad vascular coroidal.

MATERIAL Y MÉTODOS

Se trata de un estudio prospectivo, no randomizado, donde se han incluido 6 ojos de 6 pacientes. Se tomó agudeza visual (AV) y se realizó oftalmoscopia y posteriormente fueron estudiados con angiografía fluoresceínica (AGF), tomografía de coherencia óptica (OCT), y angiografía con verde de indociani-

na (ICG), donde se confirmaba el diagnóstico de CSC crónica. Todos los pacientes son varones, con una edad media de 43 años (rango 30-52 años) y con un tiempo de evolución de los síntomas fue de una media de 12,6 meses (rango de 9-24 meses) 5 de los 6 pacientes presentan una AGF típica de las CSC crónica, con áreas de hiperfluorescencia e hipofluorescencia en relación a atrofia del EPR macular, que indican cronicidad del cuadro. Un paciente presenta un cuadro angiográfico de CSC aguda, pero el tiempo de evolución fue de más de 6 meses (9 meses) por lo que se decidió incluirlo como CSC crónica. En éste último caso la TFD se realizó guiada por AGF, en el área de fuga; el resto de los pacientes recibió una sesión de TFD en áreas de hiperpermeabilidad coroidea guiada por ICG. La TFD se realizó según el parámetro estándar con una infusión de Verteporfina (Visudine®); la dosis de la infusión intravenosa fue de 6 mg/m² en un goteo de 10 minutos. La administración del láser se realiza a los 15 minutos después del comienzo de la infusión. El láser se aplicó con una intensidad de 600 mW/cm² administrado durante 83 segundos. El tamaño del spot, se determinó dependiendo del área del aumento de permeabilidad coroidea encontrada en la ICG. Todos los pacientes de nuestra serie, excepto uno, presentaron un único punto de fuga en la ICG y/o AGF. En el caso 1, la TFD se aplicó en el punto de hiperpermeabilidad coroidea mayor.

Tras una sesión de TFD, los pacientes se revisaron al mes del tratamiento y se les realizó, toma de agudeza visual, cuestionario sobre los síntomas de micropsias y metamorfopsias, OCT, y en dos casos ICG.

RESULTADOS

Se evaluaron 6 ojos de 6 pacientes diagnosticados de CSC crónica.

El caso 1 corresponde a un varón de 30 años, sin antecedentes familiares ni personales de interés, que presentaba una visión de sombra difusa central en ojo izquierdo. A la exploración la agudeza visual (AV) era de

unidad en ojo derecho y de 0,6 en ojo izquierdo. En la oftalmoscopia se observaba alteración del EPR macular, y se realizó una AGF, con resultado de áreas de hipo e hiperfluorescencia en zona macular. En la angiografía por ICG, observamos áreas de hiperpermeabilidad coroidea y la OCT revelaba un levantamiento de la retina neurosensorial, con un grosor foveal de 351 micras (fig. 1). Tras una sesión de TFD en la zona de mayor tamaño de hiperpermeabilidad coroidea, la AV mejoró al mes de tratamiento, siendo de 0,85. El grosor foveal se redujo a 185 micras (fig. 2).

El caso 2, se trata de un varón de 42 años, sin antecedentes de interés, que acude a consulta con una disminución de AV y micropsia en ojo izquierdo de 9 meses de evolución. La AV en el ojo derecho es de 1,0 y en el ojo izquierdo de 0,5. En la oftalmoscopia se observa un desprendimiento neurosensorial a nivel macular. La AGF muestra un área de escape clara, en humo de chimenea, y la OCT muestra un acúmulo de material hialino que se observan en la CSC crónicas, con un grosor foveal de 280 micras. En este caso se realizó TFD guiada por AGF, por observar una clara fuga en la AGF. Al mes del tratamiento la AV mejoró considerablemente a 1,0, y los síntomas desaparecieron. El grosor foveal pasó a 170 micras.

El caso 3, es un varón hipermetrope de 48 años que acude con micropsia y metamorfopsia de 1 año de evolución en ojo izquierdo. La AV es de 1,0 en ambos ojos. A la exploración

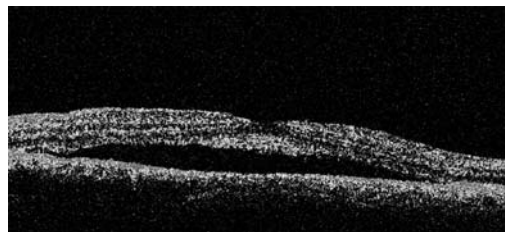


Fig. 1:
Desprendimiento neurosensorial en tomografía de coherencia óptica.

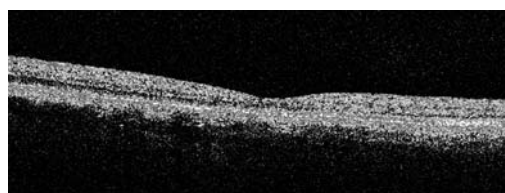


Fig. 2:
Resolución del desprendimiento neurosensorial tras una sesión de TFD guiada por ICG.

del ojo izquierdo, se observa una alteración del EPR macular, que se visualizan como áreas de hipo e hiperfluorescencia a nivel macular en la AGF. La ICG, muestra un área de hiperpermeabilidad coroidea a ese nivel. La OCT revela un desprendimiento neurosensorial adyacente a la fovea. Se realiza una sesión de TFD guiada por ICG, a áreas de hiperpermeabilidad coroidea, y al mes del tratamiento la AV se ha mantenido, y han desaparecido los síntomas. La OCT muestra una resolución del levantamiento macular, con un grosor de 152 micras.

El caso 4, es un varón de 48 años remitido de otro centro, con diagnóstico de CSC crónica en ojo izquierdo, para realizar TFD. La AV en ojo derecho es de 1,0, y en ojo izquierdo de 0,3. En la exploración se observa un

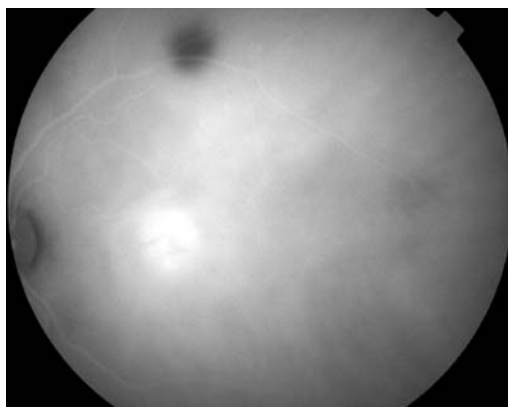


Fig. 3: Área de hiperpermeabilidad coroidea en CSC crónica.

levantamiento cupuliforme de la zona macular con alteración del EPR macular. La AGF muestra una fuga de fluido a ese nivel y en la ICG, se observa una zona de hiperpermeabi-

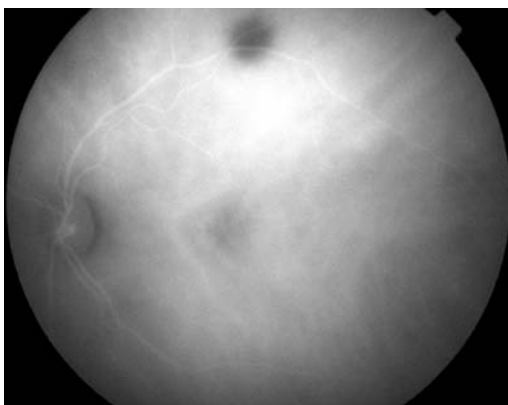


Fig. 4: Desaparición de la hiperpermeabilidad coroidea tras una sesión de TFD guiada por ICG.

lidad coroidea. La OCT confirma el diagnóstico, ya que se observa un levantamiento neurosensorial de la retina. Se realiza una sesión de TFD guiada por ICG, y al mes del tratamiento, la AV mejoró a 0,5, y desaparecieron los síntomas. Al mes de tratamiento la OCT, mostró resolución del líquido macular con un grosor foveal de 142 micras, y en la ICG, no se observa el área de hiperpermeabilidad coroidea presente antes del tratamiento.

El caso 5, es un varón hipermetrope de 52 años con micropsia y disminución de la AV en ojo izquierdo de 10 meses de evolución. La AV en ojo derecho era de 1,0 y en ojo izquierdo de 0,8. En la oftalmoscopia se observan alteración del pigmento a nivel macular y un nevus en arcada temporal superior. En la AGF, se observan áreas de hiperfluorescencia parcheadas en área macular y la angiografía por ICG, muestra un área de hiperpermeabilidad coroidea (fig. 3). Se realiza una sesión de TFD guiada por ICG y al mes de tratamiento el paciente mejora en su sintomatología, y la AV se mantiene estable. La OCT muestra una arquitectura foveal normal, y en la ICG, ha desaparecido el área de hiperpermeabilidad coroidea (fig. 4).

El caso número 6, es un varón de 44 años de edad, que acude por alteración metamorfopsias en ojo izquierdo de 10 meses de evolución. Su AV es de 1,0 en ojo derecho y de 0,5 en ojo izquierdo. En la oftalmoscopia se observa una alteración del EPR macular con un desprendimiento neurosensorial asociado. La OCT confirma el desprendimiento neurosensorial y nos da una cifra de grosor macular de 426 micras. Se realiza la angiografía con ICG y se observa un área de hiperpermeabilidad coroidea que se trata con una sesión de TFD. Al mes, la arquitectura foveal se ha normalizado, presentando un grosor de 166 micras. La AV en ojo izquierdo es de 0,6.

Los resultados visuales de los 6 pacientes se reflejan en la tabla I.

DISCUSIÓN

La CSC aguda se considera una patología benigna, ya que la resolución espontánea del cuadro se acompaña de una recuperación

Tabla I. Resultados visuales antes y después de la TFD

Casos	Edad	AV decimal pre TFD	AV decimal post TFD
Caso 1	30	0,6	0,85
Caso 2	42	0,5	1,0
Caso 3	48	1,0	1,0
Caso 4	48	0,3	0,5
Caso 5	52	0,8	0,8
Caso 6	44	0,5	0,6

total de la agudeza visual, a pesar de persistir cambios atróficos en el EPR macular. Pero un pequeño porcentaje (10%) de los pacientes desarrollan una CSC crónica, con persistencia del desprendimiento neurosensorial transcurridos 6 meses y desarrollo de cicatrices, y fibrosis a nivel macular, acompañados en algunos casos de disminución de la agudeza visual.

Se han propuesto diferentes tratamientos para ésta entidad. El láser focal en el área de difusión, ha permitido una rápida reabsorción del líquido subretiniano, pero se acompañan de índices altos de recurrencia (5,6).

Cada vez se conoce más sobre la patofisiología de la CSC crónica. Parece ser que el defecto primario radica en la circulación coroidea, ya que existe un aumento de la perfusión local con interrupción del EPR macular que causa a la larga una descompensación a ese nivel (1).

Por lo tanto, se propuso la utilización de terapia fotodinámica con verteporfina, para tratar esas áreas de hiperpermeabilidad coroidea, responsables de la cronificación del cuadro. Para ello nos es de gran utilidad la angiografía con verde de indocianina que nos muestra las áreas de hiperpermeabilidad. No está claro el mecanismo de acción de la TFD, en éstos casos, pero Yanuzzi propone, que se produce un daño en el endotelio coriocapilar, con edema, fragmentación y degeneración del mismo. Transcurridas 2-3 semanas del daño, se produce una reperfusión coriocapilar y la nueva arquitectura de los vasos coroideos, favorecen la eliminación de áreas de hiperpermeabilidad vascular (2).

En nuestro estudio, se ha observado una resolución completa del líquido macular al mes del tratamiento con TFD. En 5 de los 6

casos se realizó guiada por ICG, en áreas de hiperpermeabilidad coroidea. Un caso se realizó guiada por AGF, en la zona de escape de fluido, con buen resultado. Se ha publicado un trabajo, sobre la TFD en CSC agudas, donde se realiza el tratamiento guiado por AGF, como en nuestro caso. Presentan 9 casos de CSC aguda, donde se realizó TFD en la zona de fuga del EPR (hiperfluorescencia). Al mes del tratamiento obtuvieron una resolución de líquido macular en todos los casos con mejoría de la AV en 7 de los 9 casos. Proponen que la resolución del cuadro es más rápida, pero es un estudio limitado ya que no presenta un grupo control (7).

BIBLIOGRAFÍA

1. Chan W, Lam D, Lai T, Tam B, Liu D, Chan C. Choroidal vascular remodelling in central serous chorioretinopathy after indocyanine green guided photodynamic therapy with verteporfina: a novel treatment at the primary disease level. *Br J Ophthalmol* 2003; 87: 1453-1458.
2. Yannuzzi L, Slakter J, Gross N, Spaide R, Costa D, Huang S, Klancnik J Jr, Aizman A. Indocyanine green angiography-guided photodynamic therapy for treatment of chronic central serous chorioretinopathy: a pilot study. *Retina* 2003; 23: 288-298.
3. Piccolino C, Eandi C, Ventre L, Rigault de la Longrais, Grignolo. Photodynamic therapy for chronic central serous chorioretinopathy. *Retina* 2003; 23: 752-63.
4. Valmaggia C, Niederberger H. Photodynamic therapy in the treatment of chronic central serous chorioretinopathy. *Klin Monatsbl Augenheilkd* 2006; 223: 372-375.
5. Burumcek E, Mudun A, Karacorlu S, Arslan M. Laser photocoagulation for persistent central serous retinopathy: result of long-term follow-up. *Ophthalmology* 1997; 104: 616-22.
6. Ficker L, Vafidis G, While A, Leaver P. Long term follow-up of a prospective trial of argon laser photocoagulation in the treatment of central serous retinopathy. *Br J Ophthalmol* 1988; 72: 829-34.
7. Ober M, Yanuzzi L, Do D, Spaide R, Bressler N, Jampol L, Angelilli A, Eandi C, Lyon A. Photodynamic therapy for focal retinal pigment epithelial leaks secondary to central serous chorioretinopathy. *Ophthalmology* 2005; 112: 2088-2094.