

Dacriocistorrinostomía bilateral simultánea con láser diodo

Bilateral simultaneous dacryocystorhinostomy by diode laser

ACOSTA ACOSTA B¹, RODRÍGUEZ GIL R¹, DELGADO MIRANDA JL²,
BAHAYA ÁLVAREZ Y¹, ARTAZKOZ J³

RESUMEN

Objetivo: Describir nuestra experiencia en la realización de dacriocistorrinostomía (DCR) bilateral simultánea con láser diodo en pacientes afectados de dacriocistitis crónica u obstrucción de la vía lagrimal bilateral.

Material y métodos: Estudio descriptivo retrospectivo no comparativo de 20 casos de dacriocistorrinostomía bilateral simultánea con láser diodo entre noviembre de 2008 y marzo de 2009 en el Hospital Universitario Nuestra Señora de La Candelaria bajo anestesia tópica y local. Se aplicó Mitomicina C 0,002% durante 5 minutos en la osteotomía. Se realizó intubación bicanalicular en 36 de los 40 ojos, que se retiró a los dos meses. El tiempo quirúrgico medio fue de 15 minutos (rango 12-26 minutos).

Se revisó a los pacientes al día, a la semana, al mes y a los dos meses de la cirugía, realizando irrigación de vías lagrimales y valorando el grado de epífora en cada caso mediante la escala de Munk.

Resultados: El 90% de los pacientes presentaban un grado 1 o inferior en la escala de Munk al día siguiente de la intervención, permaneciendo estables un 72,5% de los pacientes al mes de la cirugía. La energía media utilizada es de 268,73 J, sin existir diferencias entre ojos. No se observó ninguna complicación adicional en comparación con la cirugía unilateral.

Palabras clave: Dacriocistorrinostomía simultánea, láser diodo, epífora, dacriocistitis.

Servicio de Oftalmología del Hospital Universitario Nuestra Señora de La Candelaria. Sección de Órbita, Oculoplástica y Vía Lagrimal.

¹ Licenciado en Medicina.

² Doctor en Medicina y Cirugía.

³ Doctor en Medicina y Cirugía. Servicio de Otorrinolaringología.

Correspondencia:

Bárbara Acosta Acosta
Servicio de Oftalmología
Hospital Universitario Ntra. Sra. de La Candelaria
Carretera Del Rosario, 145
38009 Santa Cruz de Tenerife (España)
bia262@hotmail.com

ABSTRACT

Purpose: To describe our experience after having performed dacryocystorhinostomy by diode laser in patients with bilateral chronic dacryocystitis or nasolacrimal duct obstruction.

Methods: Descriptive non-comparative retrospective study of 20 cases of simultaneous bilateral dacryocystorhinostomy treated by diode laser, between November 2008 and March 2009 at Hospital Universitario Nuestra Señora de La Candelaria, using local and topical anesthesia. Mitomycin C 0.002% was applied for 5 minutes at the osteotomy. Bicanalicular intubation was performed in 36 of the 40 eyes, which was removed two months later. The mean surgical time was 15 minutes (range 12 to 26 minutes). Patients were examined one day, one week, one month and two months after surgery, performing lacrimal irrigation and a Munk scale test in each case.

Results: 90% patients had Munk scale grade 1 or less the day after surgery. This result remained one month later in 72,5% patients. The mean energy used was 268,73J, with no differences between the right and left eye. No complications were found in comparison to unilateral surgery.

Key words: Simultaneous dacryocystorhinostomy, diode laser, epiphora, dacryocystitis.

INTRODUCCIÓN

Los principios fundamentales de la cirugía sobre el sistema de drenaje de la vía lagrimal son la apertura del saco lagrimal, el drenaje hacia la fosa nasal y el restablecimiento del flujo lagrimal (1).

La DCR transcanalicular con láser diodo nos ha permitido modificar la técnica quirúrgica clásica, la dacriocistorrinostomía externa, convirtiéndose en una cirugía mínimamente invasiva del aparato lagrimal excretor.

Existen ciertas ventajas frente a la técnica tradicional (tabla I).

MATERIAL Y MÉTODOS

Desde noviembre de 2008 hasta marzo de 2009 se han realizado 20 cirugías bilaterales simultáneas (40 ojos) mediante DCR transcanalicular con láser diodo de 980 nm (Equipasa®)

Tabla I. Ventanas de DCR con láser diodo

Reduce tiempo quirúrgico
Ausencia cicatriz cutánea
Preserva tendón cantal medial y músculo orbicular
Ausencia fractura ósea
Mínima epistaxis
Disminución dolor intra y postoperatorio

e intubación bicanalicular con tubos de silicona e hilo de Prolene, previo sondaje de la vía con sonda de Ritleng. Se utiliza endoscopio nasal de 18mm y 0°.

Se incluyeron pacientes con antecedentes de dacriocistitis crónica y/o subaguda que no mejoraban con tratamiento médico y que rechazaron intervención quirúrgica vía externa; y a aquellos con epífora con grado de Munk mayor o igual a 3 que presentaran obstrucción distal o sin obstrucción (determinada por dacriocistografía e irrigación de vías). Se excluyó a aquellos pacientes con obstrucción del canalículo común.

A todos los pacientes se les realizó exploración bajo lámpara de hendidura, irrigación de vías lagrimales y dacriocistografía por sustracción digital para determinar el nivel de obstrucción (presacular o postsacular) o si se trataba de una epífora de tipo funcional.

La intervención se ejecutó ambulatoriamente con anestesia tópica y local. Asimismo, se anestesió la fosa nasal con algodón impregnado en tetracaína al 1% y epinefrina al 1:100000.

En todos los casos se dilató el punto lagrimal superior (salvo en las ocasiones en que se realizó por punto lagrimal inferior por dificultad para realizarlo por el superior) y se introdujo la fibra óptica flexible de 600

micras, siguiendo la vía anatómica natural por el canalículo superior, común, saco lagrimal hasta la pared medial de éste, en el que se localiza el hueso lagrimal. Se comprueba por transiluminación el haz de luz guía de la fibra óptica, cuya ubicación correcta es inferior a la inserción del cornete medio y posterior a la cresta lagrimal anterior. Se utilizó energía continua de 10 watios hasta que la fibra pasa a fosa nasal, visualizándose con el endoscopio. Posteriormente, se procedió a ampliar la osteotomía en dirección inferosuperior e intubación bicanalicular previo sondaje con sonda de Ritleng.

Entre las maniobras poco habituales destaca la necesidad de luxar el cornete medio en 12 de los 40 ojos (30%) para así facilitar las maniobras quirúrgicas endonasales y la visualización, debido a presencia de un cornete hipertrofiado o una desviación del septum. Asimismo, en 1 caso (2,5%) se amplió la osteotomía con pinzas de Blackesley debido al grosor del hueso que apenas pudo abrir la sonda láser diodo.

Se evitó el impacto del láser con la pared medial del septum y del cornete medio para evitar la formación de sinequias, que podrían llevar al fracaso de la cirugía y a la necesidad de una nueva intervención.

Se aplicó Mitomicina C 0,002% durante 5 minutos entre la osteotomía y el cornete. Finalmente, se aplicó lentina impregnada en betametasona y gentamicina, para disminuir grado de inflamación tras la cirugía en la zona entre osteotomía realizada y el cornete, que se retira en la primera revisión.

Los pacientes fueron valorados al día siguiente de la intervención, a la semana, al

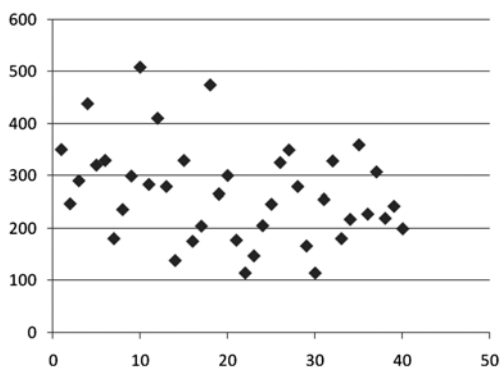


Fig. 1: Energía (J) utilizada en cada ojo para realizar osteotomía.

mes y a los dos meses, asimismo se le indicó que acudiesen en caso de surgir alguna incidencia. Se realizó irrigación de la vía lagrimal en cada revisión y se evaluó el estado funcional mediante la escala de Munk. Se retiró la intubación a los dos meses.

RESULTADOS

La edad media de nuestros pacientes fue de 66,45 años, con un rango comprendido entre 31 y 92 años. En cuanto a la distribución por sexo, 16 pacientes eran mujeres (80%) y 4 eran hombres (20%).

Trece pacientes (65%) presentaban clínica de epífora secundaria a una obstrucción del conducto lacrimonasal, objetivado mediante dacriocistografía. Cinco pacientes (25%) tenían antecedentes de dacriocistitis crónica y dos (10%) de dacriocistitis subaguda.

Se realizó intubación bicanalicular en 16 pacientes (80%) en ambos ojos. En tres pacientes (15%), sólo se realizó intubación bicanalicular en uno de los ojos, debido a variación en estructuras anatómicas que no permitieron sondar la vía por problemas de visualización. En un paciente (5%) no se pudo realizar la intubación por hemorragia tras la osteotomía, que requirió taponamiento nasal durante 48 horas.

El tiempo quirúrgico medio fue de 15 minutos por ojo, con un rango de 12 a 25 minutos. La energía utilizada para realizar la osteotomía en cada osteotomía fue de unos 268,73 J de media, con un rango que oscila entre 115 y 509J (fig. 1).

Los resultados de nuestro estudio vienen determinados por la intensidad de la epífora tras la cirugía, siendo valorada por la escala de Munk (tabla II).

Para valorar el éxito de la intervención nos basamos en esta escala y en la percepción

Tabla II. Escala de Munk

Grado 0	No epífora
Grado 1	Epífora ocasional requiriendo limpiado menos de 2 veces al día
Grado 2	Epífora que requiere limpiado de 2 a 4 veces al día
Grado 3	Epífora que requiere limpiado de 5 a 10 veces al día
Grado 4	Epífora que requiere limpiado más de 10 veces al día

subjetiva del paciente evaluada periódicamente en consulta. La cirugía se califica como éxito si desaparece la epífora valorada o si el paciente refiere mejoría considerable de la sintomatología.

Los pacientes retornaron su actividad cotidiana a las 48 horas. La media de seguimiento postoperatorio fue de dos meses, con un rango comprendido entre dos semanas y 4 meses.

En la figura 2 se muestran los resultados obtenidos en forma de porcentaje en el test de Munk realizado al día siguiente de la intervención. Del total de 40 ojos, 25 no presentaron epífora, 11 presentaron epífora grado 1 y por último 4 tenían un grado 2. De este último grupo un paciente mostraba irritación por el roce del tubo de silicona, extrayéndose en ese instante.

En la figura 3 se muestran los resultados obtenidos en forma de porcentaje en el test de Munk a la semana de la intervención, de un total de 40 ojos, 25 no presentaron epífora, 9 presentaron epífora grado 1 y por último 6 tenían un grado 2.

En la figura 4 se muestran los resultados obtenidos en forma de porcentaje en el test de Munk realizado al mes siguiente de la intervención. Del total de 40 ojos, 25 no presentaron epífora, 4 presentaron epífora grado 1, 7 tenían un grado 2. Por último, en esta ocasión aparecen 4 ojos con grado 3, dos de los cuales pertenecen a un mismo paciente, en el que pudimos observar existencia de inestabilidad palpebral en forma de ectropión del párpado inferior, contribuyendo ésta a la dificultad en el drenaje de la lágrima.

Se presentaron complicaciones tanto en el acto quirúrgico como postquirúrgicas que se detallan en la tabla III. Ninguna de las complicaciones fueron de gravedad. Cabe resaltar que el sangrado unilateral no se pudo intubar y requirió taponamiento nasal posterior durante 48 horas. Las dos fibras rotas intrao-

Tabla III. Complicaciones

Intraoperatorias	Post-quirúrgicas
1 Sangrado unilateral	3 Enfisema subcutáneo
2 Roturas fibra óptica	8 Hematoma palpebral
	1 Prolapso intubación

■ MUNK 0 ■ MUNK 1 ■ MUNK 2

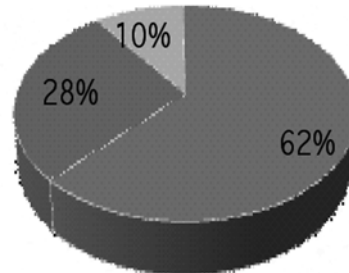


Fig. 2: Resultados test de Munk en porcentajes al día siguiente de la cirugía.

■ MUNK 0 ■ MUNK 1 ■ MUNK 2

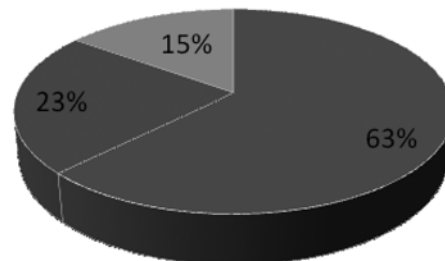


Fig. 3: Resultados test de Munk en porcentajes a la semana de la cirugía.

■ MUNK 0 ■ MUNK 1
■ MUNK 2 ■ MUNK 3

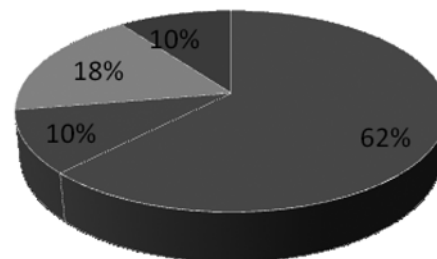


Fig. 4: Resultados test de Munk en porcentajes al mes de la cirugía.

peratoriamente en diferentes pacientes se retiraron vía nasal sin mayor complicación. El prolapso de la intubación se produjo 2 semanas tras la cirugía y fue retirada en ese instante.

Otros tres ojos no se pudieron intubar por dificultades anatómicas.

DISCUSIÓN

El hecho de alterar mínimamente la anatomía de la vía lagrimal (2) y la región nasal supone un gran avance para mejorar el manejo de este tipo de patología en un acto quirúrgico.

En aquellos pacientes con síntomas bilaterales de obstrucción de vías lagrimales, la DCR transcanalicular con láser diodo se puede realizar simultáneamente. Los aspectos fundamentales en los que nos basamos para considerar a la DCR láser como una técnica a considerar en estos casos son una mejoría en la relación coste-beneficio, al no necesitar hospitalización, permitiendo la incorporación a las actividades cotidianas y laborales de forma precoz (3) y un menor grado de incomodidad para el paciente, ya que se anestesia únicamente una vez. La duración de la cirugía aumenta mínimamente con respecto a la unilateral y hay un menor tiempo de baja por enfermedad (4).

Pese a que nuestra experiencia es corta y que la escala de Munk no se puede valorar de manera objetiva, consideramos que debemos incluir otros índices para una mejor valoración, sin olvidarnos de la importancia de considerar la satisfacción del paciente a la hora de valorar el éxito de la cirugía. No hemos observado ninguna complicación adicional a la cirugía unilateral.

En aquellos pacientes con síntomas bilaterales de obstrucción de las vías lagrimales, la DCR transcanalicular con láser diodo se puede realizar de manera exitosa (4).

El tiempo quirúrgico comparado con la DCR externa es menor, también se objetiva menor sangrado intra y postoperatorio (5,6).

CONCLUSIÓN

La cirugía con DCR láser bilateral es un arma terapéutica eficaz en el tratamiento de

diversas patologías de la vía lagrimal que cursan con epífora, y en ocasiones, con secreción mucopurulenta.

Aunque, aún debemos realizar estudios prospectivos de alta calidad, utilizando mediciones lo más objetivas posibles y escalas que valoren la calidad de vida del paciente, además de medir el impacto económico, pensamos que la DCR transcanalicular con láser diodo bilateral en un sólo acto quirúrgico tiene un gran futuro, y que ante un paciente que requiera cirugía de ambos ojos, debemos pensar en esta técnica como primera opción dado los beneficios que presenta a todos los niveles.

BIBLIOGRAFÍA

1. Alañón Fernández MA, Alañón Fernández FJ, Martínez Fernández A. Dacriocistorrinostomía endonasal y endocanalicular con láser diodo. Resultados preliminares. *Acta Otorrinolaringológica Esp* 2004; 55: 171-176.
2. Guillermo Plaza, M.D., Ph. D., Fernando Beteré, M.D., Araceli Nogueira, M.D. Transcanalicular Dacryocystorhinostomy with Diode Laser: Long-Term results. *Ophthalmic Plastic and Reconstructive Surgery*. Vol. 23 N.º 179-182.
3. Masegur Solench H, Trias Mis E, Adema Alcover JM. Dacriocistorrinostomía Endoscópica: técnica modificada. *Acta Otorrinolaringológica Esp* 2002; 53: 463-468.
4. Kominek P, Cervenka S, Matousek P. Bilateral simultaneous dacryocystorhinostomy and conjunctivocystorhinostomy. *Ceska a Slovenska Oftalmologie* 2008 May; 64(3): 91-4.
5. Mohammad Ajalloueyan, MD; Mohammad Fartookzadeh, MD; Hamid Parhizgar, MD. Use of Laser for Dacriocystorhinostomy. *Arch Otolaryngol Head Neck Surg* 2007; 133: 340-343.
6. Sprekelsen MB, Barberan MT. Endoscopic dacryocystorhinostomy: surgical technique and results. *Laryngoscope* 1996; 106: 187-189.