

Resultados preliminares de nuestro protocolo en el tratamiento de las neoplasias intraepiteliales de la córnea y conjuntiva

Preliminary results of our protocol for the treatment of corneo-conjunctival intraepithelial neoplasia

RAMOS FERNÁNDEZ C¹, MEDINA RIVERO F², LIMERES GONZÁLEZ MA³,
TANDÓN CARDENES L¹, RUTLLÁN CIVIT J², GARCÍA-DELPECH S⁴

RESUMEN

Objetivo: Mostrar los resultados preliminares aplicando nuestro protocolo de actuación en el diagnóstico y tratamiento de las neoplasias córneo-conjuntivales intraepiteliales basándonos en cinco casos diagnosticados en los últimos seis meses.

Método: Se trataron cinco ojos de cinco pacientes con edades comprendidas entre 60 y 92 años, con diagnóstico clínico e histopatológico de neoplasia córneo-conjuntival intraepitelial no recidivante. Entre los casos encontramos las diferentes entidades clínicas con las que se presentan tales neoplasias, displasia escamosa leve, moderada y grave, carcinoma in situ y carcinoma invasivo de células escamosas. Se efectuaron los tratamientos pertinentes siendo más agresivos cuanto mayor grado de displasia epitelial presentaran las lesiones. Mientras las displasias fueron tratadas con extirpación simple, al carcinoma in situ se le aplicó Mitomicina C al 0,04% coadyuvante. Asimismo, al carcinoma in situ con área de microinfiltración y al carcinoma escamoso invasivo se les aplicó exéresis quirúrgica más agresiva, crioterapia intensiva y Mitomicina C 0,02% sobre el lecho quirúrgico.

Resultados: Se produjo la remisión completa de la lesión en todos los casos. El seguimiento medio de los pacientes ha sido de seis meses, con revisiones periódicas a la semana del tratamiento quirúrgico y mensuales, sin evidencia de recurrencia clínica. Únicamente se des-

Servicio de Oftalmología del Hospital Universitario de Gran Canaria Doctor Negrín.

¹ Licenciada en Medicina. Servicio de Oftalmología.

² Doctor en Medicina.

³ Doctor en Medicina. Jefe del Servicio de Anatomía Patológica.

⁴ Doctor en Medicina. Hospital Universitario La Fe. Universidad Católica de Valencia.

Correspondencia:

Carlota Ramos Fernández

C/. Los Martínez de Escobar, 22, 3.º 6

35007 Las Palmas de Gran Canaria

carlotaramos@hotmail.com

cribieron efectos adversos con la aplicación de Mitomicina C al 0,04% coadyuvante cada 6 horas, intolerancia que condujo a la retirada del tratamiento.

Conclusiones: La aplicación de un protocolo de actuación basado en el diagnóstico clínico y el grado de displasia epitelial para tratar las neoplasias intraepiteliales córneo-conjuntivales ha dado un resultado satisfactorio en nuestro caso permaneciendo todos los pacientes en remisión completa durante el período de seguimiento.

Palabras clave: Neoplasia intraepitelial corneo-conjuntival, displasia epitelial, mitomicina-C, interferón alfa-2beta, carcinoma intraepitelial.

ABSTRACT

To show the preliminary results of our protocol in the diagnosis and treatment of corneo-conjunctival intraepithelial neoplasia based on five patients diagnosed within the last six months .

Methods: Five eyes from five patients (age range from 60 to 92) with clinical and histological confirmation of non-recurrent corneo-conjunctival intraepithelial neoplasia were treated. In the cases, we found the different clinical evidences which presents those neoplasias, squamous cell dysplasia, carcinoma in situ and squamous cell carcinoma. Our protocol was applied and patients received the treatment according to extensive involvement of ocular surface. While the squamous cell dysplasia was treated with simple surgical excision, the carcinoma in situ received topical mitomycin C (0.04%). Therefore, the carcinoma in situ with a microinfiltration area and the squamous cell carcinoma received aggressive surgical excision, intensive cryotherapy and mitomicin C (0.02) on the surgical bed.

Results: Complete regression of the tumour was evident in all cases. Six months after treatment no patient had clinical evidence of recurrence. We observed the use of mitomycin C (0.04%) was associated with the development of adverse effects which led to therapy discontinuation.

Conclusions: The use of a protocol based on clinical diagnosis and on the displasia degree appears to be effective for corneo-conjunctival intraepithelial neoplasias. No patient developed a recurrence during the study period.

Key words: Corneo-conjunctival intraepithelial neoplasia, epithelial dysplasia, mitomycin C, interferon alfa-2beta, squamous cell carcinoma.

INTRODUCCIÓN

Las neoplasias córneo-conjuntivales intraepiteliales (CIN) son un concepto anatomopatológico que abarca dos entidades clínicas, la displasia escamosa y el carcinoma in situ. La displasia escamosa se caracteriza porque solo una parte del espesor del epitelio ha sido sustituido por células atípicas, mientras que el carcinoma in situ define a una neoplasia con severa displasia de todo el grosor del epitelio, estando la membrana basal intacta en ambos casos (1).

Las displasias pueden progresar a carcinoma in situ y, aun siendo ambas entidades de escasa malignidad con un patrón de crecimiento lento, son lesiones precursoras del carcinoma invasor de células escamosas.

La CIN es la tumoración más frecuente de la superficie ocular y representa aproximadamente una tercera parte de todas las lesiones epiteliales intervenidas quirúrgicamente y el 33,4% de las epiteliales adquiridas. Los carcinomas de células escamosas tienen una incidencia entre 1-2/100.000 habitantes/año y la metástasis a distancia es rara (2).

Existen factores de riesgo asociados a la aparición de estas lesiones como exposición a la radiación ultravioleta, a productos del petróleo o el humo del tabaco, portadores de lente de contacto, piel clara y pigmentación ocular, etc. Recientemente varios investigadores han sugerido que la infección humana por papilomavirus de los tipos 16 y 18 puede desempeñar algún papel en la patogenia de la enfermedad e incluso se han postulado la infección por el virus de la inmunodeficiencia humana y el herpes simple como posibles factores etiopatogénicos (3).

El diagnóstico de estos procesos requiere la realización de biopsia y estudio anatómopatológico, única forma de evidenciar la extensión franca del tumor debajo de la membrana basal (4); si bien hay autores que promulgan un diagnóstico puramente clínico dados los hallazgos patognomónicos que presentan estas lesiones, reservándose la biopsia para los casos atípicos (5-7).

La resección completa del tumor con márgenes de seguridad es el tratamiento de elección, permitiendo además la confirmación histológica del diagnóstico (8). Sin embargo, la intervención quirúrgica presenta una tasa de recidivas que oscila entre el 9-52% dependiendo de la afectación de los márgenes del tumor, el tipo histológico, el tiempo de seguimiento y de las opciones del tratamiento (9). Ésta, ampliamente documentada, tasa de recurrencias de los CIN es debida a la dificultad en obtener bordes no infiltrados durante el acto quirúrgico (8). Con el fin de reducir esta tasa de recidivas, se han empleado diferentes tratamientos tópicos coadyuvantes como son la aplicación de crioterapia en el lecho quirúrgico, la Mitomicina C (MMC) (10), 5-Fluorouracilo tópico (5-FU), radiación externa, queratectomía con láser excimer, urea tópica como agente queratolítico o la terapia con interferón recombinante α -2b (IFN α -2b) (1-8). Debido probablemente al empleo de tratamientos más agresivos, ha sido publicada recientemente una tasa de recurrencias del 4,5% con un seguimiento medio de 56 meses, no apareciendo metástasis ni produciéndose ninguna muerte (2).

En esta revisión presentamos nuestra experiencia en el diagnóstico y tratamiento de los

CIN diagnosticados en nuestro servicio en los últimos 6 meses y confirmados histológicamente.

PACIENTES Y MÉTODOS

Nuestra serie consta de cinco casos, todos ellos clínica e histológicamente confirmados, que hemos estudiado y tratado en nuestro Servicio de Oftalmología entre mayo y octubre de 2008. Entre los casos informados histológicamente se hallaban dos displasias escamosas de tipo leve-moderado (una con afectación del borde quirúrgico y otra con bordes de resección libres), dos carcinomas in situ, (uno de ellos con bordes de resección libres y otro con un área de microinfiltración –caso 4, figs. 1, 2 y 3–) y un carcinoma invasivo de células escamosas.

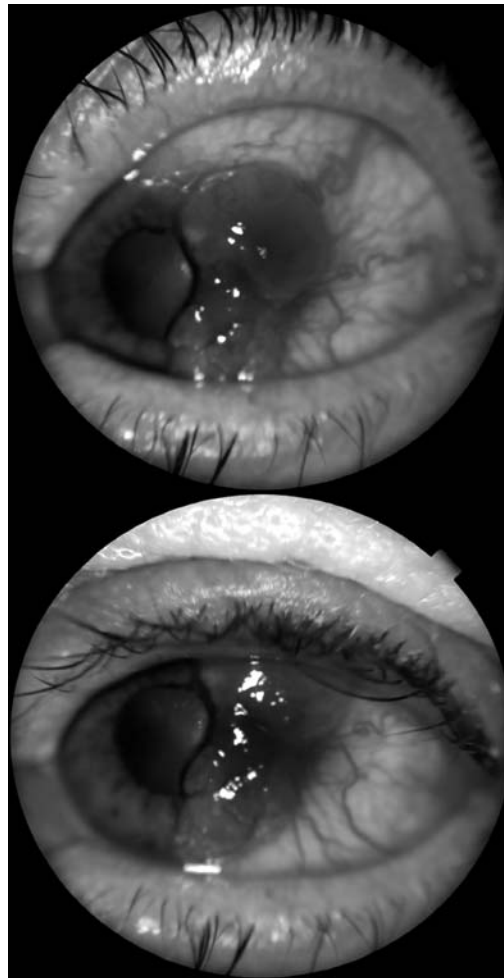
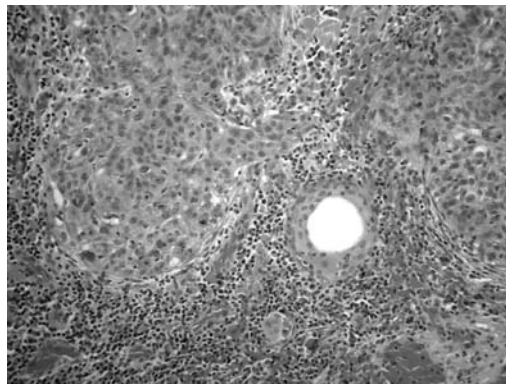


Fig. 1: Caso 4. Lesión papilomatosa en conjuntiva bulbar temporal con afectación limbar y extensión a córnea.

Fig. 2: Caso 4. Vista panorámica. Hematoxilina-Eosina. Aumento original 20X. Se aprecia la interfase entre la mucosa conjuntival sana y el carcinoma in situ. Se aprecia un revestimiento por un epitelio escamoso con marcado engrosamiento en continuidad con el epitelio conjuntival.

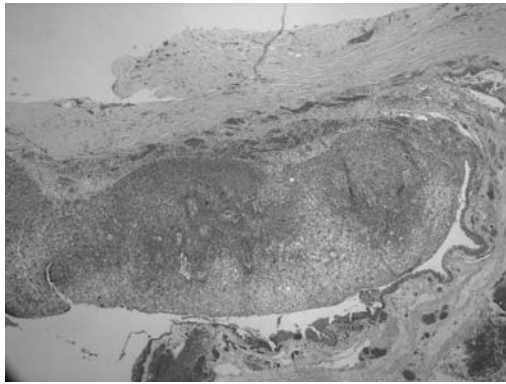

Fig. 3: Caso 4. : Detalle de la zona de infiltración. Hematoxilina-Eosina. Aumento original 400X. Se aprecian nidos de células escamosas con rotura de la membrana basal e invasión del estroma en un contexto inflamatorio.



Aplicamos un protocolo de actuación basándonos en las características clínicas de las lesiones, que consistió en la aplicación de exéresis simple sobre las displasias y carcinomas in situ, entendiéndose como tal aquellas lesiones circunscritas, no elevadas, móviles y con afectación conjuntival exclusiva. Por el contrario, aplicamos exéresis quirúrgica más agresiva, crioterapia intensiva y MMC 0,04% sobre lecho quirúrgico en aquellas lesiones que consideramos más agresivas desde un punto de vista clínico: lesiones difusas, elevadas, con movilidad reducida o adheridas a planos profundos y con afectación corneoconjuntival. A este tratamiento inicial, siempre a expensas de un diagnóstico de confirmación histológica, se le añadió MMC coadyuvante en aquellos casos con diagnóstico confirmado de alto grado de displasia o carcinoma in situ y carcinoma invasor de células escamosas.

Sobre las displasias escamosas se aplicó una exéresis simple sin ningún tipo de tratamiento coadyuvante intra ni postoperatorio. Al carcinoma in situ con bordes de resección libres, se le realizó una exéresis simple pero instaurándose como tratamiento coadyuvante a la semana del postoperatorio, una vez confirmado el diagnóstico histológico, MMC al 0,04%, 4 veces al día durante un período inicial de 15 días. En uno de los casos, la MMC hubo de ser retirada al cuarto día de tratamiento por la aparición de intolerancia consistente en una intensa queratopatía punctata superficial que fue tratada con colirio de tobramicina y lágrimas artificiales. Finalmente, el carcinoma in situ con área de microinfiltración y el carcinoma invasor se trataron con escisión quirúrgica según el procedimiento descrito por Shields et al (3) añadiendo sobre el lecho quirúrgico MMC al 0,02%. Esta técnica incluye la retirada de unos 2-4 mm de borde de la conjuntiva sana alrededor del tumor y de una capa fina de esclerótica por debajo de éste. El epitelio corneal inmediatamente anterior al tumor se trata con alcohol absoluto y se limpia cuidadosamente hacia el extremo del tumor, además, se disecciona la lesión completa del limbo corneal. Se realiza crioterapia en el borde separado de conjuntiva con una técnica doble de congelación-descongelación en la base límbica. En el caso del carcinoma invasor se aplicó además MMC 0,04% cuatro veces al día durante un período inicial de siete días como adyuvante; tratamiento que de nuevo hubo de ser retirado al quinto día por los efectos tóxicos producidos consistentes en hiperemia conjuntival de bajo a moderado grado y dolor severo. Consecuentemente, se pautó MMC al 0,02% cuatro veces al día durante quince días, la cual si fue tolerada.

Se produjo la remisión completa de la lesión en todos los casos. El seguimiento medio de los pacientes ha sido de seis meses, con una primera revisión a la semana del tratamiento quirúrgico y sucesivas revisiones mensuales, sin que haya habido evidencia de recurrencia clínica.

Actualmente, los pacientes continúan siendo revisados con la misma periodicidad para descartar cualquier signo clínico de recidiva

Tabla I. Tabla-resumen de las características clínicas, anatomopatológicas y tratamientos realizados

	Caso 1	Caso 2	Caso 3	Caso 4	Caso 5
Ojo afecto	Derecho	Izquierdo	Derecho	Izquierdo	Izquierdo
Edad	69	60	92	71	61
Sexo	Varón	Varón	Mujer	Varón	Varón
Antecedentes personales	DMNID, HTA	HTA	Sin interés	Gastritis, hernia inguinal	DMNID, HTA, depresión
Situación lesión	Conjuntival nasal	Conjuntival temporal	Conjuntival nasal	Corneo conjuntival temporal	Corneo conjuntival nasal
Aspecto macroscópico	<ul style="list-style-type: none"> • circunscrita • difusa/circunscrita • gelatinosa/queratinizada/leucoplásica • vascularizada/ no • sésil/papilomatosa • plana/sobreelevada • móvil/fija 	<ul style="list-style-type: none"> • circunscrita • intensa • vascularizada con queratinización • vascularizada • papilomatosa • plana • móvil 	<ul style="list-style-type: none"> • circunscrita • gelatinosa con zonas leucoplásicas • vascularizada • papilomatosa • plana • móvil 	<ul style="list-style-type: none"> • difusa • queratinizada • vascularizada • papilomatosa • sobreelevada • movilidad reducida 	<ul style="list-style-type: none"> • difusa • gelatinosa con zonas leucoplásicas • vascularizada • sécil • sobreelevada
Diagnóstico	Exéresis-biopsia	Exéresis-biopsia	Exéresis-biopsia	Exéresis-biopsia	Exéresis-biopsia
- pruebas complementarias	- No realizadas	- No realizadas	- No realizadas	- Rx tórax, ECO abdomen	- Rx tórax, ECO abdomen
Tratamiento	Extirpación quirúrgica completa. No antimetabólicos	Extirpación quirúrgica completa. No antimetabólicos	Extirpación quirúrgica completa MMC 0,04% postoperatoria	Extirpación quirúrgica, esclerectomía, queratectomía lamelar, alcohol absoluto, crioterapia. MMC 0,02% intraoperatoria	Extirpación quirúrgica, esclerectomía, queratectomía lamelar, alcohol absoluto, crioterapia. MMC 0,02% intraoperatoria
Diagnóstico anatomopatológico	Displasia leve-moderada; Biopsia sin afectación del borde quirúrgico	Displasia leve-moderada; biopsia con afectación del borde quirúrgico	Displasia escamosa tipo grave o carcinoma in situ con borde quirúrgico libre	Displasia escamosa tipo grave o carcinoma in situ con área de infiltración	Carcinoma invasivo de células escamosas
Recidivas	No	No	No	No	No

y tomar una actitud terapéutica al respecto con la mayor prontitud posible.

CASOS CLÍNICOS

En la siguiente tabla exponemos las características clínicas, diagnósticos anatomopatológicos y tratamientos de los 5 casos presentados (tabla I).

DISCUSIÓN

Se entiende por CIN a la displasia escamosa o carcinoma in situ de córnea y conjuntiva que se limita al epitelio sin invadir las estructuras anatómicas subyacentes (1).

De acuerdo con la bibliografía revisada, el tratamiento más extendido es la resección completa del tumor con márgenes de seguridad; si bien la ampliamente documentada alta tasa de recidivas, ha obligado al empleo de

diferentes tratamientos tópicos coadyuvantes. Las opciones más empleadas son la MMC, tal y como describen Rodríguez-Pérez et al. (11) y el IFNa-2b (1,4 ,6 ,7 ,9 ,10 ,11). El segundo presenta como ventaja frente a la primera un menor potencial tóxico para el globo ocular, siendo igualmente efectivo.

Así, es preciso recordar que la MMC es un fármaco tóxico no exento de complicaciones severas, que precisa controles periódicos al final de cada ciclo para descartar defectos epiteliales u otras alteraciones que contraindiquen continuar el tratamiento. Nuestra experiencia obligó, en los dos casos en los que se usó MMC coadyuvante en el postoperatorio, a la retirada del tratamiento en uno de los casos y a la disminución de la dosis (de 0,04% a 0,02%) en el otro; coincidimos por tanto en lo que respecta a la toxicidad de la MMC tópica con Murcia López et al. (10) así como con Toledano Fernández et al. (9).

Han sido descritos excelentes resultados con la administración tópica única de IFNa-

2b (1,4,6,9-11) en las siguientes dosis y pautas: 1 mill UI/ml administrada 4 veces al día hasta un mes de la desaparición del tumor según examen biomicroscópico, o bien una inyección de 3 mill UI/0,5ml por vía subconjuntival a la semana hasta la resolución del tumor (11). Su uso presenta numerosas ventajas frente a las técnicas quirúrgicas convencionales. El tratamiento tópico reduce el riesgo de secuelas quirúrgicas graves sobre la superficie ocular, asegura el tratamiento de la totalidad de la superficie ocular, eliminando la necesidad de obtener márgenes quirúrgicos libres, única forma de conseguir bajas tasas de recurrencia con los tratamientos clásicos. A pesar de obtenerse buenos resultados con los tratamientos clásicos, parece que la terapia con IFNa-2b puede ser una nueva herramienta terapéutica, de gran efectividad y con un buen margen de seguridad. Sin embargo, serán necesarios nuevos estudios controlados de eficacia y seguridad de esta nueva terapia para determinar la dosis y la duración idónea del tratamiento y del seguimiento. Dada la mayor experiencia con la MMC, en nuestro trabajo ha sido la opción terapéutica inicial como tratamiento tópico adyuvante. No obstante, dado el seguimiento al que continúan sometiendo nuestros pacientes, nos planteamos su uso futuro en el caso de aparecer alguna recidiva.

En el trabajo expuesto, el tratamiento fundamental ha consistido en la exéresis quirúrgica con márgenes de seguridad contemplando la posibilidad de emplear los diferentes tratamientos tópicos adyuvantes según las características clínicas e histológicas de las lesiones. Nuestra estrategia terapéutica fue adoptada en consonancia con las características clínicas de las lesiones (6-8). Coincidiendo con Ausín et al. (5), consideramos como características indicativas de un mayor potencial invasivo a aquellas lesiones difusas, es decir, de límites imprecisos, más elevadas, con movilidad reducida o firmemente fijas a tejidos subyacentes y con afectación del epitelio córneo-conjuntival. Dos de nuestros casos reunían tales características y, de acuerdo a nuestro criterio de selección, decidimos aplicar una técnica quirúrgica más agresiva, crioterapia intensiva y MMC 0,04% sobre el

lecho quirúrgico (4). El diagnóstico histopatológico confirmó en ambos casos la extensión por debajo de la membrana basal que, si bien en uno de los casos (caso 4) quedaba reducida a unas mínimas áreas de infiltración, en el otro (caso 5) se confirmó el diagnóstico de carcinoma invasor de células escamosas. Tal diagnóstico determinó la aplicación de MMC 0,04% coadyuvante.

El diagnóstico histológico en el tercero de nuestros casos (caso 3) fue de carcinoma in situ con bordes de resección afectados. Para disminuir la probabilidad de recidiva, principal problema de estos tumores con márgenes de escisión infiltrados, decidimos aplicar MMC al 0,04% que no había sido usada intraoperatoriamente al no responder la lesión a las características clínicas de nuestro protocolo.

En todos nuestros casos, conseguimos una remisión completa de las lesiones teniendo como punto de partida terapéutico la extirpación quirúrgica simple o ampliada con márgenes de seguridad. Consideramos que el establecimiento de un diagnóstico clínico de la lesión que objetive la existencia o no de evidencias macroscópicas de malignidad, es útil para determinar la estrategia terapéutica inicial, quedando ésta a expensas de un diagnóstico de confirmación histológico que determine la necesidad de tratamientos tópicos adyuvantes. Aplicando el protocolo de actuación planteado hemos conseguido una remisión en todos los casos estudiados.

Obviamente, la limitación más importante de nuestro estudio sería el tiempo de seguimiento, y aunque consideramos que los resultados son buenos y validan el protocolo de actuación, seguimos sin dar de alta a los pacientes para tener un seguimiento a más largo plazo.

BIBLIOGRAFÍA

1. Ramos López JF, Valverde Gubianas M, Gascón Ginel MI. Neoplasia conjuntival intraepitelial tratada con colirio de interferón a2B tras recidivas con colirio de mitomicina C al 0,02% y exéresis con membrana amniótica. Casos clínicos de superficie ocular 2008; 2: 175-177.

2. Quintana R, Folch J. Tratamiento farmacológico de las neoplasias intraepiteliales de la córnea y conjuntiva. *Annals d'oftalmología* 2002; 10(4): 199-211.
3. Sturges A, Butt AL, Lai JE, Chodosh J. Tratamiento de la neoplasia escamosa primaria de la superficie ocular con interferón tópico o escisión quirúrgica. *Ophthalmology* 2008; 115: 1297-1302.
4. Ausín E, Gómez Maestra MJ, Martínez Costa R, Francés E, López Sánchez E. Tumores de la conjuntiva y córnea. *Annals d'oftalmología* 2008; 16: 10-20.
5. Vann RR, Karp CL. Perilesional and topical interferon a-2b for conjunctival and corneal neoplasia. *Ophthalmology* 1999; 106: 91-97.
6. Díaz-Valle D, Benítez-Del Castillo JM, Díaz-Valle T, Poza-Morales Y, Arteaga-Sánchez A. Interferón tópico como tratamiento único en un caso de neoplasia córneo-conjuntival severa. *Arch Soc Esp Oftalmol* 2005; 80: 729-732.
7. Shields JA, Shields CL. Premalignant and malignant lesions of the conjunctival epithelium. *Eyelid, conjunctival and orbital tumors* 2008; 2: 283-307.
8. Toledano Fernández N, García Sáenz S, Díaz Valle D, Arteaga Sánchez A, Segura Bedmar M. Empleo de interferón alfa-2b para el tratamiento de carcinomas conjuntivales intraepiteliales en casos seleccionados. *Arch Soc Esp Oftalmol* 2003; 78: 256-271.
9. Murcia López A, Borrás Blanco M, Alvarado Valero C, Navarro Ruiz A. Tratamiento farmacológico de la neoplasia corneal y conjuntival. *Farm Hosp* 2005; 29: 126-133.
10. Rodríguez Pérez C, Del Campo Z, Wolley Dod C, Gris O. Tratamiento tópico con mitomicina C en la neoplasia intraepitelial córneo-conjuntival de gran espesor. *Arch Soc Esp Oftalmol* 2002; 77: 685-688.