

Queratoplastia lamelar anterior profunda asistida con láser

Laser assisted deep anterior lamellar keratoplasty

GÜELL JL¹, MANERO F¹

La queratoplastia lamelar anterior profunda (QLAP ó DLKP) consiste en la sustitución de un botón corneal de diámetro variable, que comprende las capas anteriores y medias corneales, preservando la córnea posterior (generalmente el estroma más profundo y el complejo membrana de Descemet-endotelio).

Consideramos que, al menos teóricamente, la queratoplastia lamelar profunda, que conserva el endotelio y la membrana de descemet, sería el procedimiento más seguro y la técnica de elección para cualquier paciente, especialmente jóvenes, que tengan un endotelio sano y cuyo único problema se sitúe en la parte anterior de la córnea, como es el caso de opacidades corneales centrales, irregularidades corneales y queratocono.

Las ventajas teóricas frente a la queratoplastia penetrante son varias: la primera es que convertimos la queratoplastia en un procedimiento extraocular, que puede realizarse en parte bajo anestesia tópica, aunque dependiendo de la técnica que se utilice puede convertirse en intraocular. Otra ventaja es que, al conservar el endotelio, la supervivencia del mismo aumentaría con respecto a una queratoplastia penetrante. También la posibilidad de rechazo disminuiría, puesto que la carga inmunológica transplantada sería menor. La ametropía residual también debería ser menor en DLKP que en la queratoplastia penetrante, así como la velocidad en la reha-

bilitación refractivo-visual tras la intervención.

Los inconvenientes vienen determinados por una mayor complejidad técnica, sea cual sea la técnica utilizada y, en consecuencia, un mayor tiempo quirúrgico.

Además de las ventajas teóricas generales que supone la queratoplastia lamelar profunda, nosotros creemos también particularmente interesante el uso del láser frente a la disección manual para extraer el tejido anterior (queratoplastia lamelar anterior profunda asistida con láser, QLAP.AL ó LA.DALK).

La gran ventaja añadida de la utilización del láser es que convertimos la queratoplastia en un procedimiento que siempre es extraocular. La mayoría de técnicas de DLKP manuales introducen aire en cámara anterior, ya que ésta es la única manera de tener acceso claro al nivel donde se va a disecar la lamela (1). Esta vía convierte el procedimiento en intraocular, además de someter al ojo a una presión alta durante un período de tiempo en ocasiones prolongado (2), especialmente los 50 primeros casos, según la curva de aprendizaje, en los que este período puede ser del orden de los 20 a 40 minutos. Los métodos de disección difieren en la mecánica de ejecución (3-7). Otra ventaja de la asistencia con láser es que la superficie de disección y la integridad de la membrana de Descemet puede ser mejor si la disección se realiza con láser (8).

¹ IMO. Barcelona.

TÉCNICA QUIRÚRGICA

Nuestra cirugía quedaría dividida en tres partes:

En primer lugar se regulariza la superficie corneal con una ablación personalizada guiada topográfica y paquimétrica. Tanto el queratocono como la enfermedad herpética (que son las dos causas más frecuentes de queratoplastia en nuestra experiencia preliminar), el grosor corneal es muy irregular. El perfil de ablación se calcula para obtener el mismo grosor en toda la córnea.

En la segunda parte del procedimiento se posiciona una máscara en el ojo y se realiza una queratectomía fototerapéutica profundizando tanto como podamos a nivel de la membrana de Descemet. El objetivo principal es obtener una queratectomía profunda con los bordes verticales, lo que nos asegura una alta resistencia biomecánica frente a los cortes lamelares clásicos.

La tercera parte consiste en la implantación de la lamela donante sin endotelio ni membrana de Descemet, que se han extraído mediante disección manual.

RESULTADOS

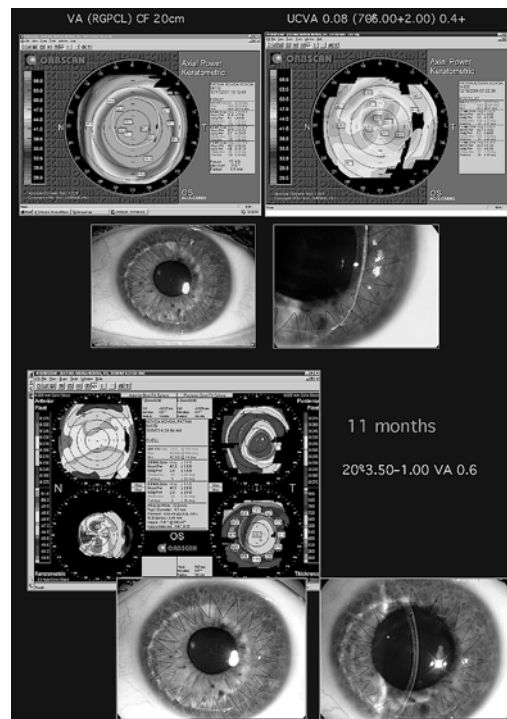
Tan solo añadimos una tabla con los resultados preliminares de los pacientes sometidos a queratoplastia lamelar anterior profunda asistida con laser según el procedimiento denominado CLAT. Los pacientes marcados con un asterisco pertenecen al grupo de pacientes a los que se ha realizado CLAT en un ojo y queratoplastia penetrante en el otro ojo.

CASO	MAVC pre	SEGUIMI.	MAVC post	Eq. Esf.
Queratocono *	CD	11 m	0,6	-2,25
Queratocono *	0,1	10 m	0,4	-5,00
Queratocono	0,063	8 m	0,8	-3,75
Herpes	0,2	8 m	0,7	-1,75
Trauma	0,2	4 m	0,9	+2,25
Queratocono *	0,3	2 m	0,6	-4,25

CONCLUSIONES

Con el laser, el procedimiento es teóricamente más rápido, seguro y predecible. Si bien es cierto que los mapas paquimétricos, Orbscan y OCT, presentan limitaciones, la ablación con láser es, conceptualmente, mucho más precisa que la disección manual. Creemos que se convertirá en la técnica de queratoplastia de elección en pacientes con endotelio sano.

Nuestra experiencia con la DLKP ha sido extremadamente satisfactoria. Hemos obtenido tan buenos resultados como con queratoplastia penetrante, pero con las ventajas añadidas de la DLKP. Por el momento, la única



limitación puede ser que la máxima agudeza visual potencial podría ser menor que en la queratoplastia penetrante.

En nuestra opinión, el uso del laser elimina la mayor parte de dificultades y riesgos de la queratoplastia lamelar profunda y, en el caso de que hubiese complicaciones, éstas son más fáciles de resolver que las asociadas a la disección manual.

Son necesarios más estudios prospectivos comparativos para la evaluación objetiva de los diferentes procedimientos. En un futuro próximo los cortes mediante el uso de laser de estado sólido nos facilitarán aún más esta técnica, puesto que podremos prescindir de cálculos volumétricos a la hora de utilizar el laser Excimer.

BIBLIOGRAFÍA

1. Melles et al. A surgical technique for posterior lamellar keratoplasty. *Cornea* 1998 Nov; 17(6): 618-26.
2. Maurino et al. Fixed dilate pupil (Urrets-Zavalía síndrome) after air/gas injection after deep lamellar keratoplasty for keratoconus. *Am J Ophthalmol* 2002 Feb; 133(2): 226-8.
3. Archila FA et al. Deep lamellar keratoplasty dissection of host tissue with intrastromal air injection. *Cornea* 1984-85; 3(3): 217-8.
4. Sugita J, et al. Deep lamellar keratoplasty with complete removal of pathological stroma for vision improvement. *Br J Ophthalmol* 1997 Mar; 81(3): 184-8.
5. Manche EE et al. Deep lamellar keratoplasty using viscoelastic dissection. *Arch Ophthalmol* 1999 Nov; 117(11): 1561-5.
6. Tsubota K et al. A new surgical technique for deep lamellar keratoplasty with single running suture adjustement. *Am J Ophthalmol* 1998 Jul; 126(1): 1-8.
7. Azar DT. A new surgical technique of micro-queratome-assisted deep lamellar keratoplasty with a hinged flap. *Arch Ophthalmol* 2000; 118(8): 1112-5.
8. Hirano K. et al. Separation of corneal stroma and Descemet's membrane during deep lamellar keratoplasty. *Cornea* 2002 Mar; 21(2): 196-9.