

# Edema macular quístico por toxoplasma gondii

## *Cystoid macular edema by toxoplasma gondii*

IZAGUIRRE RONCAL LB<sup>1</sup>, GONZALVO IBÁÑEZ FJ<sup>1</sup>, BRITO SUÁREZ C<sup>2</sup>,  
FERRER NOVELLAS E<sup>2</sup>, HONRUBIA LÓPEZ FM<sup>2</sup>

### RESUMEN

Presentamos el caso de una paciente de 17 años vista de urgencias por dolor y disminución de agudeza visual en ojo derecho de 4 días de evolución. En el momento del diagnóstico presentaba una AV de 0.2 y una actividad inflamatoria en cámara anterior moderada. En el estudio fundoscópico presentaba un desprendimiento seroso macular acompañado de una lesión blanquecina paramacular y pequeñas hemorragias adyacentes. La angiografía reveló un desprendimiento foveal de la retina neurosensorial con hiperfluorescencia franca en las fases tardías. Se confirma el diagnóstico de toxoplasmosis mediante serología. Tras la instauración de tratamiento el cuadro mejora progresivamente hasta alcanzar una AV de la unidad y un resto cicatricial parafoveal.

La manifestación ocular más frecuente de una toxoplasmosis es la coriorretinitis. El diagnóstico de toxoplasmosis ocular puede hacerse tras la observación de las lesiones típicas en fondo de ojo y descartando otras causas de coriorretinitis. Podemos confirmar el diagnóstico por serología. El edema macular cistoide se produce cuando la lesión está cerca de la mácula. El tratamiento adecuado combina la triada pirimetamina, sulfadiazina y esteroides sistémicos.

### ABSTRACT

We study a case of a 17 years old woman that were visited by urgency because of an ocular pain and sudden visual loss (VA) on right eye 4 days ago. At diagnostic moment she had a VA of 0.2 and a moderate inflammatory activity on anterior chamber. On funduscope study she presented a serous macular detachment with a paramacular whitish lesion and little haemorrhages. Angiographic study revealed a foveal detachment of neurosensorial retina with late hyperfluorescence. We confirmed diagnostic by serology. After treatment

---

Servicio de Oftalmología. Hospital Universitario «Miguel Servet». Zaragoza.

<sup>1</sup> Licenciado en Medicina y Cirugía. Universidad de Zaragoza.

<sup>2</sup> Doctorado en Medicina y Cirugía. Universidad de Zaragoza.

Correspondencia:

Lucía Izaguirre Roncal

Servicio de Oftalmología

Hospital Universitario Miguel Servet

Paseo Isabel la Católica, 1-3

50009 Zaragoza

the patient was better gradually. Actually she has a good VA and a inactivity scar on paramacular area.

The most common manifestation of toxoplasmosis is a retinochoroiditis. Ocular toxoplasmic diagnostic can be doing by funduscopy findings and exclusion diagnostic. Cystoid macular edema occurs when lesions are close to the macular area. We can confirm diagnostic by serology. Adequate treatment are pyrimetamine, sulfadiazine and systemic steroids.

## CASO CLÍNICO

Paciente de 17 años que acude a urgencias refiriendo desde hace 2 días un escotoma central en OD con importante disminución de agudeza visual (AV) precedido de dolori-

miento ocular de 4 días de evolución. No existían antecedentes familiares ni personales de interés.

La AV en el momento del diagnóstico era de cuenta dedos en OD que mejoraba a 0.2 con el estenopeico y de 0.8 en OI. A la exploración con lámpara de hendidura se objetivó un Tyndall de una (+) en el OD, siendo el resto del polo anterior normal.

En el estudio fundoscópico se observó un desprendimiento serohemorrágico macular de cuatro diámetros papilares de aspecto pseudoviteliforme acompañado de una lesión blanquecina temporal a mácula con acúmulo pigmentario y pequeñas hemorragias adyacentes. No existían alteraciones vítreas ni papilares acompañantes (fig. 1).

Se realizó angiografía, revelándose un desprendimiento del epitelio pigmentario de la zona macular de cuatro diámetros papilares, acompañado de un desprendimiento foveal de la retina neurosensorial que presentaba un relleno tardío. En las fases arteriovenosas, la lesión blanquecina producía un efecto ventana y se adivinaba una alteración en el relleno arterial de esa zona (fig. 2). En las fases venosas, la hiperfluorescencia de la lesión era franca y comenzaba el relleno del desprendimiento macular, seguido del relleno del desprendimiento neurosensorial. Las últimas fases demostraron un acúmulo generalizado en área macular con bordes nítidos y sin escape a vítreo (fig. 3).

Sospechándose una toxoplasmosis se pidieron anticuerpos antitoxoplasma que resultaron positivos (1:16), instaurándose tratamiento con pirimetamina, ácido folínico, sulfadiazina y deflazacort 30. Las revisiones se realizaron semanalmente.

La mejoría fue progresiva y tras 3 semanas de tratamiento la AV había alcanzado 0.3, desapareciendo la actividad en cámara ante-

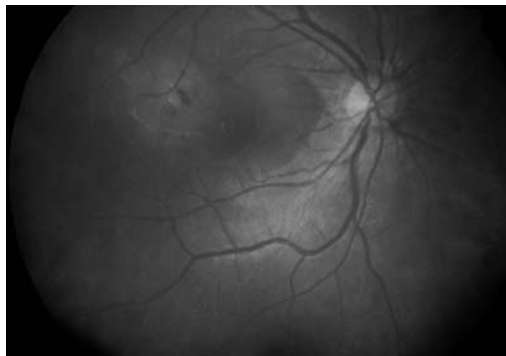


Fig. 1. Retinografía de la paciente en el momento del diagnóstico.

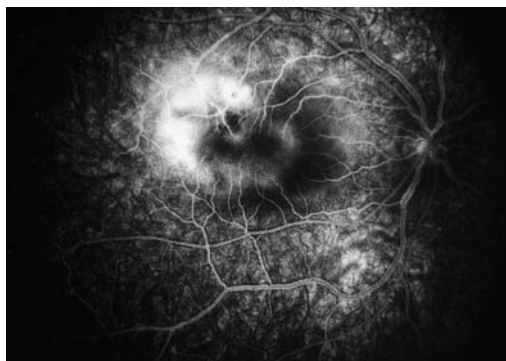

Fig. 2. Fases tempranas de la angiografía. Edema macular quístico.

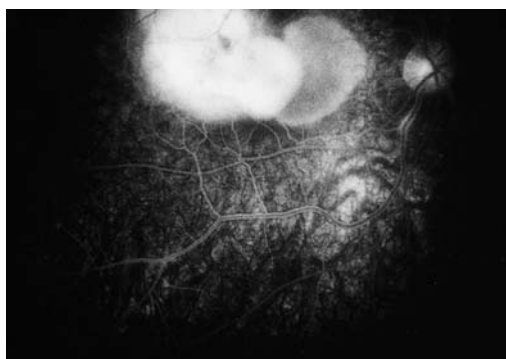


Fig. 3. Fase venosa de la angiografía en el momento del diagnóstico.

rior y observándose en el fondo de ojo un foco cicatricial temporal a mácula rodeado de un foco blanquecino, había desaparecido el edema macular y el vítreo continuaba claro. Se observó un foco de periflebitis en una vena adyacente a la lesión que no aparecía en exploraciones anteriores y que se resolvió satisfactoriamente en las siguientes exploraciones (fig. 4). Se rebajaron los tratamientos antibiótico y corticoideo de manera paulatina.

Al mes la AV era de 0.5 y la lesión se había circunscrito en una placa blanca y redondeada, rodeada de un halo hiperpigmentado y una zona de atrofia del epitelio pigmentario (fig. 5). La mácula continuaba plana.

Se repitió la angiografía apareciendo un foco hiperfluorescente en la fase arterial que se correspondía con la lesión cicatricial. La mácula estaba a plano. El pigmento realizaba un efecto ventana produciéndose una filtración en fases tardías hacia el centro de la lesión que en las últimas fases mostró una intensa fluorescencia (fig. 6).

A los dos meses del diagnóstico, la AV de AO era de 1 y el estudio fundoscópico mostraba una cicatriz redondeada hiperpigmentada parafoveal con una atrofia de pigmento perilesional, por lo que consideramos curado el brote de coriorretinitis (fig. 7).

## COMENTARIO

La toxoplasmosis es una infección oportunista por un protozoo parásito, *Toxoplasma Gondii*, procedente de animales domésticos o roedores y pájaros salvajes. Clínicamente, existen dos formas de presentación: la congénita y la adquirida. La mayoría de los casos de toxoplasmosis adquirida cursan sin síntomas y aún cuando existen manifestaciones sistémicas, la afectación ocular es rara. En la presentación congénita, también la mayoría de los casos son subclínicos, descubriéndose cicatrices coriorretinianas en exploraciones rutinarias o tras una coriorretinitis recurrente (1,2).

La manifestación ocular más frecuente de una toxoplasmosis ocular es la coriorretinitis tanto en una primoinfección como en la recidiva de una forma congénita. En este caso se

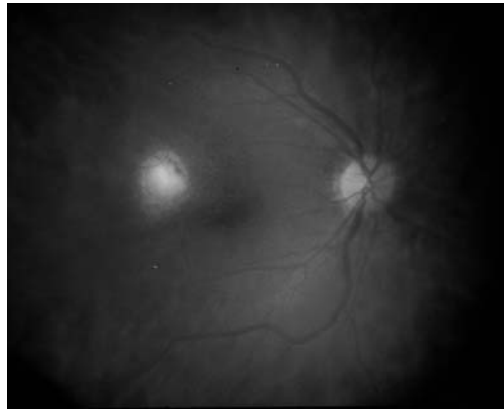


Fig. 4. Foco de coriorretinitis en resolución. Superior a mácula se observa un foco de periflebitis.

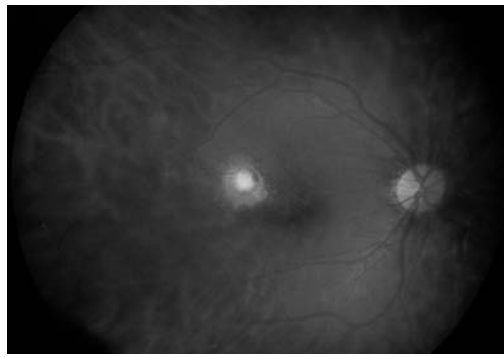


Fig. 5. Tras un mes de tratamiento. Lesión en resolución.

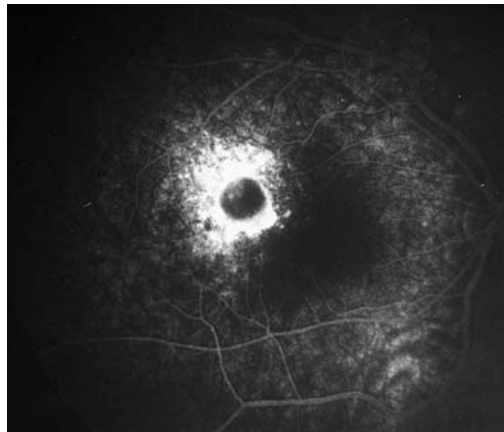


Fig. 6. Angiografía en fases tardías. Se observa la hiperfluorescencia perilesional.

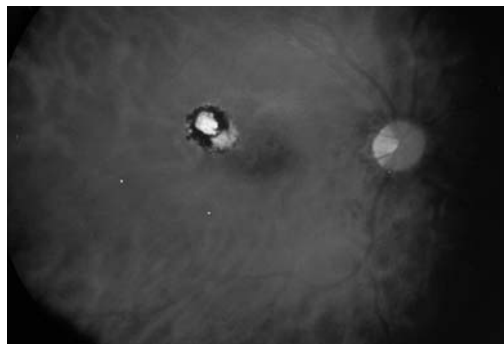


Fig. 7. Foco de coriorretinitis pigmentado y sin actividad. Mácula a plano, sin afectación.

trataba de una reactivación de una lesión antigua, pues se adivinaba una cicatriz pigmentada adyacente al nuevo foco. Estas recidivas se presentan generalmente entre la primera y la tercera década de la vida, cuando el parásito enquistado en el cicatriz se reactiva liberando cientos de parásitos hacia las células retinianas normales. La lesión primaria es una retinitis y las alteraciones vítreas, vasculares (periflevitis) e iridianas acompañantes se debe a una reacción inmunológica. La uveítis anterior (granulomatosa o no) puede asociarse como resultado de una reacción de hipersensibilidad hacia los antígenos toxoplásmicos. Extensas lesiones de coriorretinitis se asocian a celularidad vítrea y cuando existe papilitis, la vitritis se puede observar sobre la cabeza del nervio óptico. Es nuestro caso se asociaba una leve uveítis sin celularidad vítrea.

No son infrecuentes las lesiones en el área macular, probablemente como resultado del atrapamiento de parásitos libres o macrófagos conteniéndolos en los capilares terminales de la retina perifoveal (3). Puede producirse un edema macular quístico cuando las lesiones se producen en éste área, como ocurre con nuestra paciente. Un fenómeno similar pero en la red de capilares peripapilares puede explicar las lesiones yuxtapapilares que también son características de la enfermedad. La toxoplasmosis también produce alteraciones vasculares con periflevitis y oclusiones por la inflamación acompañante (2).

En el estudio angiográfico, las lesiones agudas muestran hipofluorescencia en las fases tempranas e hiperfluorescencia en las tardías. Los focos cicatrizados aparecen como hipofluorescentes por la pérdida de los coriocapilares y el efecto ventana de la pigmentación (3). Pueden observarse periarteritis segmentada, estacamiento venoso y alteraciones del flujo (3). En la angiografía de la toxoplasmosis también se han descrito oclusiones de la arteria y la vena principal de la retina, anastomosis retinocorioides y neovascularizaciones tanto retinianas como coroideas que a veces aparecen en la evolución de la enfermedad (3). Si existe papilitis, los capilares de la papila se ven dilatados y hay un estancamiento tardío. Infrecuentemente se puede ver un edema macular cisto-

de con alteración de la permeabilidad de los capilares que produce escape de colorante e hiperfluorescencia tardía por su acúmulo (4).

El diagnóstico de toxoplasmosis ocular puede hacerse tras la observación de lesiones típicas de coriorretinitis necrotizante adyacente a un foco de coriorretinitis pigmentada, demostrado por un título positivo de anticuerpos antitoxoplasma en el suero y tras descartar otras causa de uveítis posterior. En la infección aguda sistémica, es de ayuda el hallazgo histológico de nódulo linfocíticos, para sospechar una toxoplasmosis.

El hallazgo de unos anticuerpos antitoxoplasma elevados de manera aislada no tiene valor diagnóstico debido a su frecuencia entre determinadas poblaciones y a que los anticuerpos permanecen elevados años después de la primoinfección. El diagnóstico de infección aguda requiere la demostración de un viraje de anticuerpos negativos o muy bajos (1:8) hacia unos títulos altos (1:1024). Cuando existen unas IgG y IgM altas, un título alto de anticuerpos en cualquier test serológico es sugestivo de infección aguda, pero no es diagnóstica. Otros test usados para el diagnóstico de infección por Toxoplasma son el Sabin-Feldman, la hemoaglutinación, el test de inmunofluorescencia indirecta para anticuerpos IgG o IgM y ELISA (1,2). Actualmente, también se está usando la reacción en cadena de la polimerasa (PCR) para su diagnóstico (5,6).

El tratamiento más empleado para la toxoplasmosis ocular continua siendo la clásica triada de pirimetamina, sulfadiazina y esteroides sistémicos. El uso de éstos últimos puede cuestionarse si la reacción vítrea es escasa y los focos están alejados de la mácula y la papila, y nunca deben darse sin cobertura antibiótica (6). Más recientemente, se ha propuesto asociar la clindamicina a los tres medicamentos mencionados (7). Debe administrarse ácido fólico para reducir los efectos de supresión que sobre la médula ósea produce la pirimetamina y recomendar una ingesta hídrica abundante para evitar la cristalización renal de la sulfamida. Este tratamiento se mantiene unas 4 semanas hasta la resolución del cuadro (7). Se ha recomendado la fotocoagulación de la retina sana alre-

dedor de la lesión para disminuir la tasa de recidivas (6).

El porcentaje de curación depende de la virulencia del microorganismo, de la competencia del sistema inmunitario y del tratamiento instaurado. En huéspedes no comprometidos, la retinitis cura en 1-4 meses y es sustituida por una cicatriz atrófica con bordes hiperpigmentados. En algún caso puede persistir la inflamación a pesar del tratamiento. Después del primer ataque, la tasa de nuevas recidivas es de 2.7 por paciente (2).

## BIBLIOGRAFÍA

1. Dutton GN. Toxoplasmic retinochoroiditis- a historical review and current concepts. *Ann Acad Med Singapore* 1989; 18(2): 214-221.
2. Sancho T, Peñalver N, Ortiz O, Martí M. Corio-retinitis por *Toxoplasma* en un enfermo inmunocompetente. *Atención Primaria* 1992; 10: 575.
3. Iljima H, Tsukahara Y, Imasawa M. Angiographic findings in eyes with active ocular toxoplasmosis. *Jpn J Ophthalmol* 1995; 39(4): 402-410.
4. Hausmann N, Richard G. Acquired ocular toxoplasmosis. A fluorescein angiography study. *Ophthalmology* 1991; 98: 1647-1651.
5. Manners RM et al. Use of the polymerase chain reaction in the diagnosis of acquired ocular toxoplasmosis in an immunocompetent adult. *Br J Ophthalmol* 1994; 78: 583-584.
6. Verin PH et al. Aporte de la amplificación génica al diagnóstico biológico de la toxoplasmosis. *Arch Soc Esp Oftalmol* 1995; 69: 15-18.
7. Engstrom RE Jr, Holland GN, Nusseblatt RB, Jabs DA. Current practices in the management of ocular toxoplasmosis. *AM J Ophthalmol* 1991; 111: 601-610.