

Panoftalmia endógena causada por clostridium

Panophthalmia by clostridium

GIL HERNÁNDEZ M.^aA¹, MONTESINOS VENTURA B², ABREU REYES P²,
PERERA MOLINERO A³

RESUMEN

Presentamos el caso clínico de una paciente que tras ser intervenida quirúrgicamente por una fístula gastrointestinal desarrolla cuadro compatible con panoftalmía en su ojo izquierdo. En la exploración mediante tomografía axial computarizada destaca la presencia de gas intraocular, y el estudio microbiológico revela la presencia de una infección causada por clostridium septicum.

Palabras clave: panoftalmia, clostridium.

SUMMARY

We present a clinical case of a patient that after gastrointestinal surgery she developed compatible square with panophthalmia in her left eye. C.T. Scan. showed intraocular gas, and the microbiologic study revealed the presence of an infection caused by clostridium septicum.

Key Words: panophthalmia, clostridium.

Complejo Hospitalario Ntra. Sra. de Candelaria, Santa Cruz de Tenerife.

¹ Doctora en Medicina. Servicio de Oftalmología.

² Licenciado en Medicina y Cirugía. Servicio de Oftalmología.

³ Licenciado en Medicina y Cirugía. Servicio de Anatomía Patológica.

Correspondencia:

M.^a Antonia Gil Hernández

Ángel Romero, 1

38009 Santa Cruz de Tenerife

INTRODUCCIÓN

Se considera endoftalmitis endógena a toda aquella infección que afecta el globo ocular por extensión, a través de la vía hemática, de un microorganismo que se localiza en cualquier parte del organismo (1).

Los pacientes no presentan historia de cirugía o trauma ocular, pero con frecuencia son enfermos inmunodeprimidos o que han sido sometidos a procedimientos médicos invasivos sobre el tracto gastrointestinal o sobre las vías urinarias.

Los microorganismos más frecuentemente implicados son de tipo micótico (candidas y aspergillus), y algo menos frecuente de tipo bacteriano. Entre estos últimos destaca la infección por streptococo (30%), stafilococo aureus (25%) y E. Coli (18%) (2).

Los clostridium (septicum y perfringens) forman parte de la flora habitual del intestino grueso, siendo responsables de la temida gangrena gaseosa. A nivel ocular se han descrito infecciones por clostridium secundarias

a heridas contaminadas que afecten directamente los párpados o el globo ocular, pero no es frecuente relacionarlos como gérmenes causantes de panofthalmía gaseosa secundaria a cirugía abdominal (3,4).

CASO CLÍNICO

Paciente mujer de 69 años de edad, que a las 24 horas de haber sido intervenida por fístula de colón perforada, secundaria adenocarcinoma de intestino grueso, se queja de intenso dolor, que refiere a modo de estallido, en el ojo izquierdo.

En la exploración oftalmológica inicial se aprecia celulitis orbitaria preseptal, intensa quemosis conjuntival, edema corneal con hipopion que ocupa 1/3 de la cámara anterior y seclusión pupilar. La paciente sólo percibía luz por su ojo izquierdo.

Se realiza exploración mediante Tomografía axial computarizada (TAC) donde se aprecia exoftalmos izquierdo, sin que se observen procesos inflamatorios sinusales en vecindad, destacando la presencia en el interior del globo ocular de una imagen compatible con luxación del cristalino, siendo informado como proceso séptico en evolución (fig. 1). Tras realizar hemocultivos y estudios microbiológicos del exudado conjuntival y humor acuoso, se instaura tratamiento antibiótico sistémico (Ceftazidima y Vancomicina) y tópico (colirios antibióticos reforzados de gentamicina y cefalosporina).

A las 72 horas se aprecia intensa hipotonía ocular por lo que repetimos el TAC orbitario apreciando una imagen hipointensa compatible con gas intraocular (fig. 2).

En el resultado de los estudios microbiológicos sólo son positivos los obtenidos de la intensa exudación conjuntival, dando colonias de clostridium septicum.

Ante la irreversibilidad y gravedad del cuadro se procede a la enucleación del globo ocular, que ya presentaba lisis del tejido corneal; La Anatomía Patológica del mismo, revela lesiones inflamatorias intraoculares subretinianas con signos de vasculitis necrotizante debido a sepsis bacteriana (fig. 3).

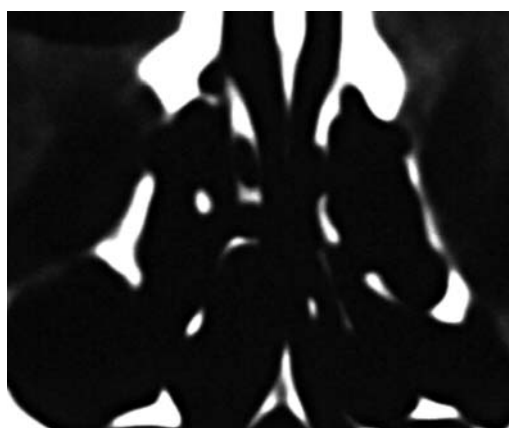


Fig. 1. TAC orbitario inicial donde se aprecia imagen hiperintensa ocupando el polo posterior del globo ocular izquierdo.

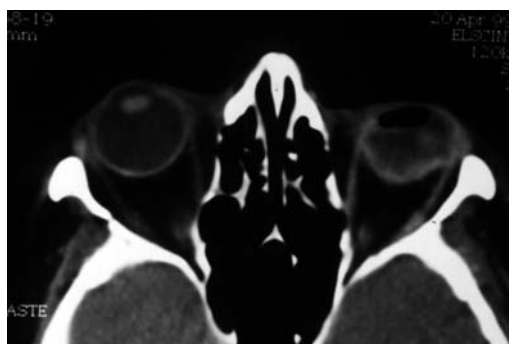


Fig. 2. TAC orbitario donde podemos distinguir la desestructuración del globo ocular izquierdo y la presencia de gas intraocular.

El diagnóstico final es de embolización séptica por germen procedente del tracto intestinal.

DISCUSIÓN

Las endoftalmitis bacterianas endógenas son afortunadamente poco frecuentes en la clínica diaria. Cualquier grupo de edad puede verse afectado, siendo los factores predisponentes más frecuentes: la diabetes, el abuso de drogas intravenosas, cirugía o trauma reciente, enfermedad valvular cardíaca, terapia corticoidea, o aquellos factores que determinen un estado de inmunodeficiencia. En la bibliografía consultada el ojo derecho se afecta más frecuentemente que el izquierdo, presumiblemente debido al curso más directo de la sangre desde el corazón. La meningitis, endocarditis y las infecciones que afectan el tracto urinario o la cirugía abdominal son la causa más frecuente de bacteriemia o embolización séptica (1).

La presencia de burbujas de gas intraocular son atribuidas a la infección por gérmenes anaerobios, facultativos como el *E. Coli*, o absolutos como los clostridium (5). Estos últimos liberan una serie de toxinas que son responsables del cuadro clínico. A nivel ocular su efecto es devastador, determinando una necrosis masiva de las estructuras intraocula-

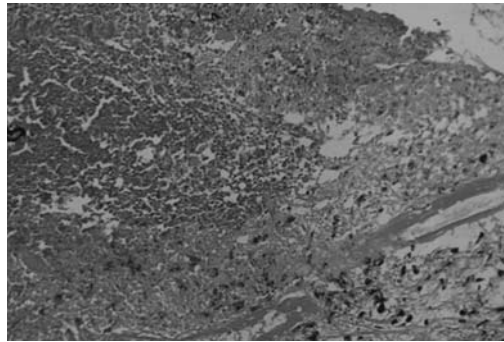


Fig. 3. Corte histológico donde apreciamos una intensa vasculitis necrotizante adyacente al epitelio pigmentario de la retina.

res. La terapia médica es en la mayoría de los casos inefectiva, terminando en la evisceración o enucleación del globo ocular (6).

BIBLIOGRAFÍA

1. Endogenous Bacterial Endophthalmitis. Duane's Ophthalmology on CD-ROM 1999.
2. Okada AA, Johnson RP, Liles WC et al. Endogenous Bacterial Endophthalmitis. Report of a ten year retrospective study. *Ophthalmology* 1994; 101: 832-838.
3. Walsh: Clostridial ocular infections. Case report of gas gangrene panophthalmitis. *Br. J. Ophthalmol* 49: 472, 1965.
4. Brock and Madigan: Microbiología, 1991.
5. Park SB, Searl SS, Aquavella JV, Erdey RA. Endogenous endophthalmitis caused by *Escherichia coli*. *Ann. Ophthalmol* 1993; 25 (3): 95-9.
6. Green MT, Font RL, Campbell JV, Marines HM. Endogenous Clostridium panophthalmitis. *Ophthalmology* 1987; 94 (4): 435-8.