

Pars planitis en niño con esclerosis múltiple

Pars planitis in a boy with multiple sclerosis

ABRALDES LÓPEZ-VEIGA MJ¹, SERRANO GARCÍA MA¹, ARTEAGA HERNÁNDEZ VJ²,
MANTOLAN SARMIENTO C¹, CORDOVÉS DORTA LM², PAREJA RÍOS A¹

RESUMEN

Presentamos un caso inusual de esclerosis múltiple en un niño de 10 años de edad. La manifestación clínica inicial fue una disminución progresiva de agudeza visual desde 7 días antes de acudir a urgencias del hospital. La exploración oftalmológica puso de manifiesto una neuritis retrobulbar derecha acompañada de una pars planitis bilateral. Las imágenes de resonancia magnética revelaron la existencia de focos de desmielinización. Se trató precozmente el cuadro con una megadosis de corticoides observándose una mejoría de la agudeza visual.

Palabras clave: pars planitis, uveitis, esclerosis múltiple, infancia

SUMMARY

An unusual case of multiple sclerosis in a 10 years old boy is presented. The initial clinical manifestation was a progressive loss of vision in the right eye for 7 days before the admission to hospital emergencies. The ocular examination showed a right retrobulbar neuritis and a bilateral pars planitis. Magnetic resonance imaging revealed demyelinating lesions. An improvement in visual acuity was observed after an early treatment with high doses of corticosteroids.

Key words: pars planitis, uveitis, multiple sclerosis, childhood

Servicio de Oftalmología. Hospital Universitario de Canarias. La Laguna, Santa Cruz de Tenerife, España.

¹ Doctor en Medicina y Cirugía.

² Licenciado en Medicina y Cirugía.

Correspondencia:

Maximino J. Abraldes López-Veiga

Servicio de Oftalmología

Hospital Universitario de Canarias

C/ Ofra, s/n, La Laguna

38320 Santa Cruz de Tenerife, España

CASO CLÍNICO

Presentamos el caso de un paciente varón de 10 años de edad que acudió por urgencias con un cuadro oftalmológico de disminución de visión en su ojo derecho de una semana de evolución. El niño, refería que siete días antes había notado una sensación de “pinchazo” en su ojo derecho que se acompañó 24 horas más tarde de una pérdida progresiva de visión en el hemicampo superior. No presentaba antecedentes patológicos personales ni familiares de interés. La exploración oftalmológica de urgencia resultó normal en ambos ojos a excepción de una agudeza visual de bultos en el ojo derecho siendo de la unidad en el ojo izquierdo y una pars planitis con presencia de snowballs en ambos ojos. Dado que la uveítis intermedia que presentaba no justificaba la disminución de agudeza visual, se sospechó que podría tratarse de una neuritis retrobulbar por lo que se citó al paciente para el día siguiente para realizar un estudio campimétrico. En el estudio del campo visual se observó un escotoma centrocecal en el ojo derecho con lo que se decidió ingresar al paciente y solicitar una analítica general, un estudio por neurología pediátrica, un estudio electrofisiológico y una resonancia nuclear magnética.

En la analítica general se observaron unos parámetros bioquímicos normales y tan sólo destacaba la presencia de una IgG positiva para herpes virus y rubéola siendo negativos toda la batería de anticuerpos restantes solicitada.

La RMN puso de manifiesto la existencia de cuatro focos de hiperdensidad, dos de ellos de localización periventricular, una próxima al núcleo estriado derecho y otra localizada en la parte superior del nervio óptico derecho. Estos hallazgos son compatibles con zonas de desmielinización.

El estudio neurofisiológico mostró unos potenciales evocados auditivos y unos potenciales evocados somato-sensitivos dentro de la normalidad con ausencia del potencial cortical del ojo derecho.

Con todos los datos anteriormente mencionados se realizó el diagnóstico de uveítis intermedia y neuritis retrobulbar en un niño con esclerosis múltiple.

Se instauró tratamiento con una megadosis de corticoides a razón de 1gr de metilpredniso-

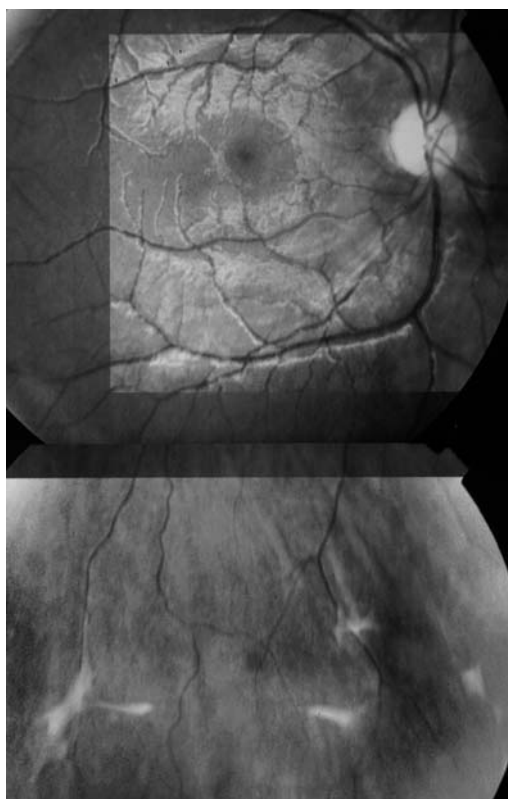


Fig. 1. Pars planitis con presencia de snowballs en ojo derecho. Obsérvese que la papila y la mácula son normales.

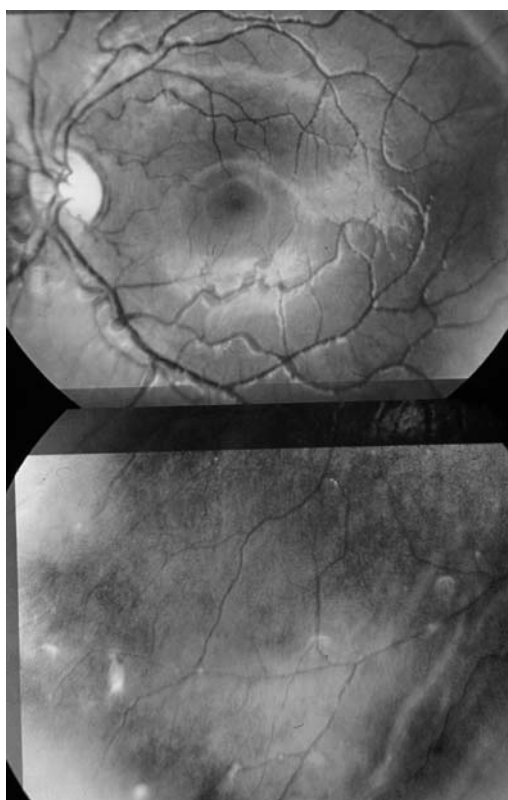


Fig. 2. Pars planitis con presencia de snowballs en ojo izquierdo. Al igual que en el ojo derecho, no se observan alteraciones papilares ni maculares.

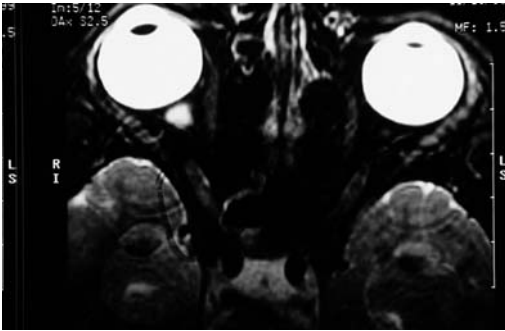


Fig. 3. Imagen de RMN donde pueden observarse focos de desmielinización a nivel del nervio óptico derecho.

lona diluido en 250cc de suero fisiológico por vía intravenosa en goteo durante 30 minutos cada 24 horas durante 3 días. Se instauró así mismo una pauta de protección gástrica con 150 mg de ranitidina por vía oral cada 24 horas.

Con este tratamiento se consiguió una remisión de la crisis aguda y 6 semanas después el niño había recuperado la agudeza visual a 0,4. Dos meses más tarde la agudeza visual era de 0,8 encontrándose el paciente asintomático.

DISCUSIÓN

La esclerosis múltiple en la infancia es una patología poco frecuente (1,2,3). La enfermedad antes de los 15 años de edad suele tener un comienzo monosintomático en más del 50% de los casos (3). Los síntomas más específicos suelen ser las neuritis ópticas, la ataxia y las parestias (3). La resonancia nuclear magnética es la prueba más sensible para detectar las lesiones desmielinizantes (4). Si bien es conocida desde hace tiempo la asociación de la pars planitis con la esclerosis múltiple (5) en nuestro caso llama la atención que el cuadro se presente en un niño con neuritis retrobulbar monolateral sintomática acompañada de una pars planitis bilateral asintomática. Aunque la utilización de megadosis de corticoides en los niños con esclerosis múltiple es altamente discutida (3), en nuestro caso comprobamos que la respuesta al tratamiento fue altamente satisfactoria. Dadas las secuelas incapacitantes que tiene esta enfermedad probablemente lo más

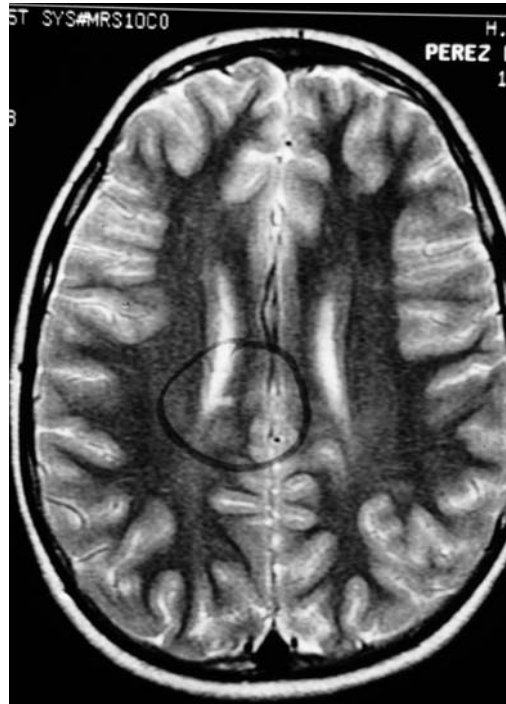


Fig. 4. Imagen de RNM en la que se aprecia un foco de hiperdensidad de localización periventricular.

importante es realizar un diagnóstico precoz y contactar con los pediatras y los neurólogos para que realicen un estrecho control del paciente e instauren el tratamiento necesario.

BIBLIOGRAFÍA

1. Roullet E. Childhood multiple sclerosis. Rev Neurol, 1998; 154: 619-622.
2. Ruggieri M, Polizzi A, Pavone L, Grimaldi LM. Multiple sclerosis in children under 6 years of age. Neurology, 1999; 53: 478-484.
3. Losada Castillo MJ, Abreu Reyes A, Martín Barrera F, Abralde López-Veiga M, González de la Rosa M. Esclerosis Múltiple en la infancia. Arch Soc Can Oftal, 1999; 10: 89-91.
4. Fleta Zaragozano J, Iniguez Martínez C, Pina Leita JJ, Bueno S. The Value of magnetic resonance in the diagnosis of multiple sclerosis in childhood. A report of case. An Pediatr, 1999; 51: 211-212.
5. Aracil P, Moyenin P, Ryckewaert M, Francoz-Taillanter N. Pars planitis and multiplesclerosis. Bull Soc Ophthalmol Fr, 1986; 86: 485-487.