

# Cirugía del cristalino transparente: ¿anillos capsulares?

## *Clear lens surgery: Endocapsular rings?*

PÉREZ SILGUERO MA<sup>1</sup>, PÉREZ SILGUERO D<sup>1</sup>, BERNAL BLASCO I<sup>2</sup>,  
JIMÉNEZ GARCÍA M.<sup>a</sup>A<sup>2</sup>, PÉREZ HERNÁNDEZ FR<sup>1</sup>

### RESUMEN

**Objetivo:** Queremos valorar el grado de descentramiento y de opacificación capsular posterior en la cirugía del cristalino transparente tras la colocación de anillos endocapsulares.

**Método:** Formamos dos grupos de pacientes: a) miopes operados de cristalino transparente sin la colocación de los anillos (8 pacientes) y b) miopes a los que sí se les implantaron anillos intracapsulares (9 pacientes).

Las edades estaban comprendidas entre 29 y 59 años. Fueron 12 mujeres y 5 hombres. El seguimiento mínimo fue de 10 meses.

**Resultados:** No observamos diferencias respecto al descentramiento (quizás porque el tiempo de seguimiento fue corto), pero sí disminuyó de forma muy importante la opacidad secundaria en los pacientes a los que se implantó el anillo intracapsular, observándose dicha opacidad en 1 sólo caso. En el otro grupo 6 pacientes de 8 posibles tenían una opacificación muy importante.

**Conclusiones:** En la cirugía del cristalino transparente, sobre todo en miopías elevadas, debería implantarse los anillos intracapsulares, no sólo para evitar el posible descentramiento (son ojos muy grandes y con debilidad zonular), sino para disminuir la opacidad secundaria, disminuir por tanto la utilización del láser yag y reducir el desprendimiento de retina en éstos pacientes.

**Palabras clave:** Anillos intracapsulares, descentramiento y opacificación.

### SUMMARY

**Objective:** We want to study the decentering and the posterior capsular opacification in the clear lens surgery after endocapsular rings insertion.

**Method:** Two group of patients were performed: a) myopes underwent to clear lens surgery without endocapsular rings (8 patients), b) myopes with endocapsular rings. The whole

CIOF (Centro Insular de Oftalmología de Gran Canaria).

<sup>1</sup> Doctor en Medicina y Cirugía.

<sup>2</sup> Licenciado en Medicina y Cirugía.

Correspondencia:

Miguel A. Pérez Silguero

C/ León y Castillo, 51, 2.º

35003 Las Palmas de Gran Canaria

patients were between 29 and 59 years old. 12 women and five men. The follow up was ten months minimum.

**Results:** There was no differences about decentering (perhaps too short follow up), but the posterior capsular opacification was minor in the second group (only one case posterior capsular opacification). In the first group the opacification was seen in six patients.

**Conclusions:** In clear lens surgery overall in high myopia the intracapsular rings must be introduced , to avoid the secondary opacity and possibly the decentering, and the complications derived from Yag laser treatment.

**Key words:** Endocapsular rings, opacification , decentering.

## INTRODUCCIÓN

La Lente intraocular debe permanecer centrada en el saco capsular. Problemas de descentramiento pueden causar alteraciones como déficit de visión, deslumbramiento, iritis, diplopia monocular, hiphemas, edema macular quístico y tracciones en retina periférica entre otros (1).

Éstos anillos tienen una indicación clara en cristalinos subluxados, con la consiguiente expansión y estabilización del saco capsular para el soporte de la LIO (2).

Hara y cols publicaron en 1991 un diseño de anillo endocapsular para utilizarlo en la cirugía de catarata (3). Legler y cols, en 1993, introdujeron un anillo endocapsular de PMMA (presentado en Seattle). En esa misma reunión, Hara y cols presentaron una película de anillos de silicona endocapsular.

No hay una determinación clara en el grado de desinserción que puede ser resuelto con los anillos endocapsulares actuales. Tampoco están bien delimitadas las indicaciones de éstos anillos en la cirugía de cristalino transparente.

## SUJETOS, MATERIAL Y MÉTODO

Hemos operado en total 17 miopías mediante la técnica de cristalino transparente, distribuidas en dos grupos:

a) GRUPO I: 8 miopías, a las cuales no se les introdujo el anillo endocapsular.

b) GRUPO II: 9 miopías, con anillo intracapsular.

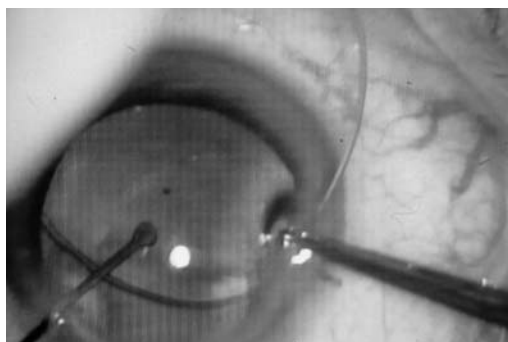
Los pacientes han sido intervenidos entre Febrero y Abril del año 99, presentando todos los casos un seguimiento mínimo de 10 meses.

Fueron un total de 12 mujeres y 5 hombres. El más joven tenía 29 años y el mayor 59 años.

Las dioptrías oscilaron entre - 8 D. y -30D. Los pacientes menores de 40 años se operaron con ésta técnica, (pese a quitarles la acomodación), por no cumplir los requisitos necesarios para el Lasik, o por tener una profundidad de cámara anterior menor de 3.2mm y contraindicar las lentes fáquicas de cámara anterior. Nosotros no ponemos ICL.. Los pacientes mayores de ésta edad, preferimos realizarle un cristalino trasparente, porque es sin duda la técnica que produce mejor calidad visual de todas.

De los 9 anillos introducidos, 5 se hicieron de forma manual y 4 con el inyector específico para anillos intracapsulares.

La forma manual consiste en introducir el anillo con la pinza de McPherson, poco a poco en dirección horaria, tal y como se muestra en las imágenes (fig. 1). Una vez que está totalmente introducido, por la paracentesis con un botón o gancho manipulador de iris mantenemos el anillo en su porción distal, deslizándolo hasta dejarlo introducido en el saco capsular (figs. 2 y 3). También es posi-



*Fig. 1. Introducción del anillo de forma manual. Obsérvese la pinza de McPherson sujetando el anillo y la espátula a través de la paracentesis fijando el globo ocular.*

ble introducirlo con la pinza McPherson soltando el extremo distal en el centro del saco.

Con el inyector se realiza de la siguiente manera: Enganchamos el terminal del inyector en el orificio final del anillo. Introducimos todo el anillo en el inyector (fig. 4). Posteriormente el inyector se mete en cámara anterior, debajo de la capsulorrexis opuesto a la paracentesis. Acto seguido empezamos a colocar el anillo inyectándolo, similar a la introducción del viscoelástico, hasta llegar a la porción terminal, momento en el cual se gira el inyector, soltándolo del orificio terminal del anillo y colocándose éste en el saco capsular (fig. 5).

Valoramos dos parámetros fundamentales:

1. El grado de descentramiento de las lentes intraoculares.
2. La opacificación secundaria de éstas lentes.

## RESULTADOS

Respecto al grado de descentramiento, no observamos ninguna diferencia entre ambos grupos, probablemente en relación al poco tiempo de seguimiento (10 meses mínimo).

Si es sorprendente que al comprobar la opacidad secundaria, es mayor en aquellos miopes a los que no se le pusieron anillos endocapsulares. La técnica quirúrgica realizada fue similar en todos los casos, siendo mediante facoemulsificación, capsulorrexis muy amplia (6 mm mínimo) y realizando facocracking. La lente intraocular implantada fue la acrysoft (MA30).

Tuvimos un desprendimiento de retina temporal superior, muy periférico, precisamente en el paciente más joven (29 años), pese a foto-coagular las lesiones predisponentes, solucionándose dicho problema con una cirugía precoz y estando en la actualidad perfectamente.

## DISCUSIÓN

Los pacientes miopes representan el 10% de la población general y más del 40% de los desprendimientos de retina se producen en éste tipo de ojos, debido fundamentalmente a

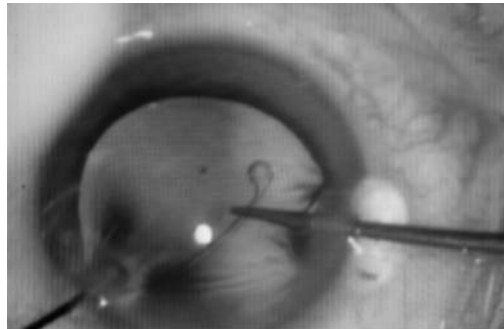


Fig. 2. Una vez introducido el anillo, antes de soltarlo con la pinza McPherson, lo colocamos correctamente en el saco capsular con la ayuda de un botón.

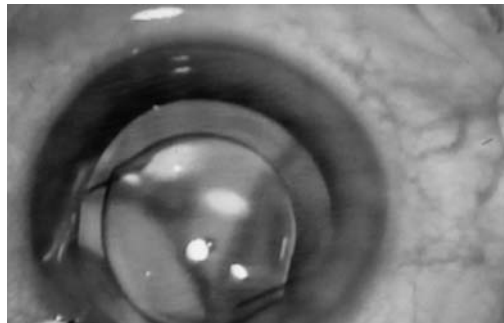


Fig. 3. Colocación de la LIO tras la implantación del anillo.

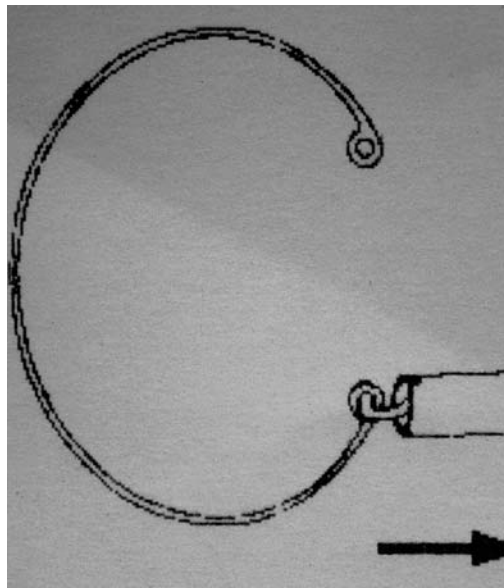


Fig. 4. El anillo se introduce dentro del inyector (se engancha el extremo de éste al orificio terminal del anillo).

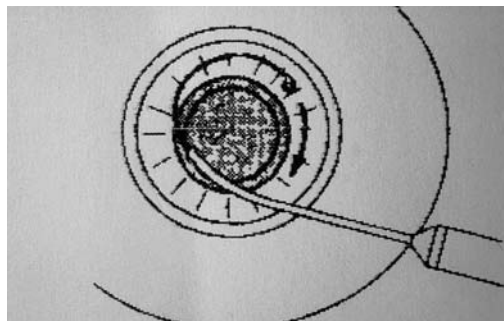


Fig. 5. Se introduce el inyector en el saco capsular. Se aprieta el émbolo colocándose el anillo dentro del saco capsular. Acto seguido se gira el inyector soltándose del anillo, quedando alojado en el saco.

la frecuencia de degeneraciones en empalizada, atrofas coriorretinianas difusas, problemas en la cavidad vítrea (sinéresis, sínquisis y desprendimiento de vítreo posterior). Además si son sometidos a la cirugía de la catarata, se publicó que el 7% de la cirugía no complicada (extracción intracapsular) era del 7%, y con pérdida vítrea (15%) (4).

C. Barraquer en 1994 (5), en un estudio retrospectivo sobre 165 ojos señala una incidencia de D.R. del 7.3%, pero la mayoría de autores han publicado porcentajes mucho menores, Verzella en 1983-84 (6 y 7), Colin en el 1994(8), Gris en el 96(9) y Ripandelli en 1996 (10).

En una serie de 118 ojos de pacientes con una miopía superior a 10 dioptrías, J. Alfonso, L. Fdez-Vega y B. Baamonde en 1998 (11), no encontraron ningún desprendimiento de retina, pero el 100% de los pacientes tenía la cápsula posterior opacificada tras 4 años de seguimiento tras la intervención. Está muy contrastado que en estos pacientes el láser YAG aumenta el desprendimiento de retina, por lo que las cifras deberían incluir a todos los pacientes cuando éstos se hayan sometidos a la laserterapia.

Hara y colaboradores, en 1993, presentaron una película de anillos de silicona endocapsulares (Equator ring to obtain complete circular contour of the capsular bag equator and to prevent postoperative posterior capsule opacification) (3), sospechando que la disminución de la opacidad capsular posterior tras la implantación de éstos anillos es mucho menor.

El criterio para la utilización de un anillo de mayor o menor tamaño no parece estar consensuado en la actualidad; así en el mercado actual encontramos anillos de espesores de 0.17-0.20 mm, con un peso entre 0.80-1.3 mgr y con unos diámetros entre 11-14,5 mm (12). Los anillos de gran diámetro suelen utilizarse para miopes magnos o como Gimbel (13) para diámetros corneales blanco-blanco mayores a 12,5 mm.

## CONCLUSIONES

En la cirugía del cristalino transparente, sobre todo en miopías elevadas, debería implantarse

los anillos intracapsulares, no sólo para evitar el descentramiento (son ojos muy grandes y con debilidad zonular), sino para disminuir la opacidad secundaria, disminuir por tanto la utilización del láser yag y reducir el desprendimiento de retina en éstos pacientes.

## BIBLIOGRAFÍA

1. Smiddy WE, Ibáñez GU, Alfonso E, et al. Surgical management of dislocated intraocular lenses. *J Cataract Refract Surgery* 1995; 21: 64.
2. Cionni R, Osher R. Endocapsular ring approach to the subluxed cataractous lens. *J Cataract Refract Surg* 1995; 21: 245-249.
3. Hara T, Takako H, Yamada Y. Equator ring for maintenance of the completely circular contour of the capsular bag equator after cataract removal. *Ophthalmic Surgery* 1991, 22: 358-359.
4. Kanski JJ. *Oftalmología clínica*. De. Doyma, Barcelona 1992; 219.
5. Barraquer C, Cavelier C, Mejía LF. Incidence of retinal detachment following clear-lens extraction in myopic patients. Retrospective analysis. *arch Ophthalmol* 1994; 112: 336-339.
6. Verzella F. Microsurgery of the lens in high myopia for optical purposes. *Cataract* 1984;1: 8-12.
7. Verzella F. high Myopia: microsurgical extracapsular extraction of the lens for optical purposes. *Bologna: Lens Editins*. 1983. p. 15-28.
8. Colin J, Robinet A. Clear lensectomy and implantation of low power posterior chamber intraocular lens for the correction of high myopia. *Ophthalmology* 1994; 101: 107-112.
9. Gris O, Güell JL, Manero F, Müller A. Clear lens extraction to correct high myopia. *J Cataract Refract Surg* 1996; 22: 686-689.
10. Ripandelli G, Billi B, Fedeli R, Stirpe M. Retinal detachment after clear lens extraction in 41 eyes with high axial myopia. *Retina* 1996; 16: 3-6.
11. Alfonso Sánchez JF, Fernández-Vega S, Baamonde Arbaiza B. Cirugía del cristalino transparente con implante de lente intraocular de cámara posterior en alta miopía. Comunicación personal en el 71 congreso de la sociedad española de Oftalmología; 1995 Sept. 23-27; Salamanca, España. *Arch Soc Esp Ophthalmol* (en prensa).
12. Colin J. Capsular tension rings. *Ocular Surgery News* 1995; 16: 7.
13. Gimbel H, Sun R, Heston J Management of zonular dialysis in phacoemulsification and IOL implantation using the capsular tension ring. *Ophthalmic Surg and lasers* 1997; 28: 273-281.