

Seguimiento de la poligonalidad del endotelio corneal a los 6 meses de traumatismo ocular por airbag

Corneal endothelium polygon follow-up, six months after air bag trauma

VELARDE RODRÍGUEZ JI¹

RESUMEN

Objetivo: Estudiar los cambios en la poligonalidad del endotelio corneal originados por un traumatismo con el airbag en un accidente de tráfico con mínimas lesiones aparentes.

Método: Se realizó el seguimiento morfológico del endotelio corneal entre el 5º y 6º mes mediante microscopia especular de no-contacto Topcon SP2000P.

Resultados: Se observó una pérdida celular que a los 10 días se estimó en un 45%, con disminución del porcentaje de hexágonos. En los controles realizados entre el 5º y 6º mes, la pérdida se cifró en un 25%, y los mosaicos celulares presentaron complejos pentagono-heptagono similares a los del ojo sano.

Conclusión: Se recomienda el estudio oftalmológico completo de todo paciente con traumatismo ocular por airbag, debido a que su alta velocidad puede ocasionar lesiones más graves de lo que parecen.

Palabras clave: Traumatismo. Airbag. Endotelio corneal.

ABSTRACT

Purpose: To describe morphologic changes and endothelial cell loss caused by airbag-related ocular trauma.

Methods: Non-contacy specular microscopy (Topcon SP2000P) was used to analyze the polygon changes of the corneal endothelium.

Results: A moderate cell loss was seen in the first 10 days, measured as 45%, and hexagon loss. At 5-6th month, cell loss was 25%, and pentagon-heptagon complex were present.

Conclusion: It is recommended a complete ophthalmological study in patients with airbag-related ocular trauma. Ocular injuries may be more serious that it seems.

Key words: trauma. Airbag. Corneal endothelium.

Unidad de Córnea. Instituto Cántabro de Oftalmología. Santander.

¹ Licenciado en Medicina y Cirugía.

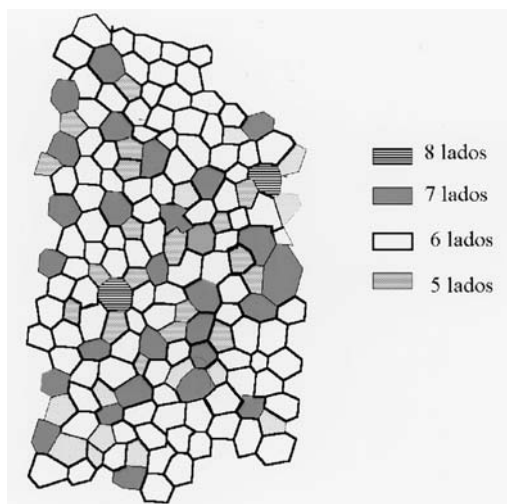


Fig 1. Trazado de los contornos celulares con identificación de los diferentes polígonos.

INTRODUCCIÓN

Se vienen relatando patologías oculares ocasionadas por el funcionamiento del airbag de los automóviles, mecanismo cuya función es reducir en lo posible las lesiones ocasionadas en los accidentes de tráfico, y que pueden oscilar entre la presencia de una leve queratitis hasta catarata traumática o desprendimiento de retina. (1,2)

Las alteraciones ocasionadas en el endotelio corneal son consecuencia inmediata del traumatismo directo sobre la córnea, y su deformación, que puede llegar hasta el contacto con el iris o la cara anterior del cristalino. Ello trae consigo lesiones endoteliales que oscilan entre leves cambios y la queratopatía bullosa irreversible.(3,4)

La realización de un estudio endotelial a los pocos días de la lesión, nos informa de la pérdida celular que se ha producido, y si le realizamos al cabo de unos meses, cuando la remodelación ya se ha producido en su mayor parte, en la mayoría de los casos se obtiene una densidad superior.

	5 meses				
	10 días	Central	Nasal	Inferior	Otro ojo
% 4 lados	0,85	—	—	1,85	0,80
% 5 lados	24,75	20,00	14,28	15,74	19,10
% 6 lados	50,50	61,90	71,96	63,88	62,66
% 7 lados	22,00	16,90	12,70	18,52	16,56
% 8 lados	1,90	1,25	1,06	—	0,88

Fig 2. Tabla de resultados de poligonalidad en los diferentes periodos de tiempo y áreas estudiadas.

Hemos estudiado los cambios en la poligonalidad del endotelio corneal de un paciente joven al que el inflado del airbag le golpeó en un ojo, y en el que un primer estudio endotelial a los 10 días, reveló una pérdida celular central del 45%.

Se repitió el estudio al 5º y 6º mes, observando una pérdida central del 25%, y realizando un seguimiento celular individual en este espacio de 30 días para contrastar los cambios en su poligonalidad.

MATERIAL Y MÉTODO

Se realizó la captura de imágenes del endotelio corneal obtenidas mediante microscopio especular de no-contacto Topcon SP2000P. Posteriormente se procedió al trazado de los contornos celulares, marcado y clasificación atendiendo al número de lados. Se fijaron como referencias las células octogonales presentes en cada área estudiada.

Se estudiaron un mínimo de 100 células centrales adyacentes, calculando el porcentaje de células de 4,5,6,7 y 8 lados (figura 1).

Se compararon los cambios en la poligonalidad de cada célula al cabo de un mes.

No se pudo establecer un seguimiento entre los 10 días y los 5 meses por la ausencia de referencias válidas debido al exceso de cambios en este periodo.

RESULTADOS

Los datos correspondientes a la zona estudiada, el periodo de estudio, densidad celular, espesor corneal central, número de células estudiadas y porcentaje de cada una de ellas, se reflejan en la figura 2.

En el seguimiento celular individual entre el 5º y 6º mes, se observó una gran estabilidad celular, observándose un complejo celular con cambios en la poligonalidad, que se muestra en la figura 3.

DISCUSIÓN

El endotelio corneal humano no posee capacidad de regeneración. Por ello sus

lesiones se reparan a base de la elongación y migración de las células adyacentes, generando polimegetismo y pleomorfismo. En el caso de lesiones pequeñas y/o localizadas, no suelen repercutir en la densidad celular, y por el contrario traumatismos amplios pueden llegar a la descompensación endotelial por agotamiento de todas las reservas.

En el caso que se ha valorado, las imágenes obtenidas a los 10 días evidenciaban una pérdida y alteración morfológica endotelial notable, que con posterioridad fue algo menor, en consonancia con los datos de otros estudios.(3,5)

La comparación de polígonos que se realiza entre ambas fechas, muestra en el primer periodo un 50% de células hexagonales, con porcentajes similares de células de 5 y 7 lados. Este porcentaje se incrementa en el segundo periodo, a los 5-6 meses, llegando hasta el 63%, similar al obtenido en la periferia inferior y en el otro ojo.

Se hace notar la presencia obligada en todos los casos de los complejos heptagono-pentágono, responsables de los porcentajes similares de ambas figuras geométricas, y que también estaban presentes en el ojo sano.

La presencia de células octogonales y cuadradas fue ocasional, y por ello sirvieron de buena referencia para el seguimiento celular individualizado.

El único complejo con cambios de poligonalidad entre el 5º y 6º mes, presentó la transformación de una célula pentágono en cuadrada, y la recuperación de la hexagonalidad del complejo adyacente, como se observa en la figura 3.

Este tipo de estudio celular individualizado a medio plazo nos informa sobre la presencia de una leve remodelación tardía, com-




Fig 3. Seguimiento celular en el 5º y 6º mes, donde se observa la transformación de una célula pentagonal (E) y la recuperación de la hexagonalidad por su adyacente (A).

patible con la pérdida fisiológica, y sin otros cambios que pudieran surgir como el mantenimiento de una leve tasa de muerte celular o la génesis de otras alteraciones morfológicas.

REFERENCIAS

1. Ghafouri A, Burgess SK, Hrdlicka ZK, Zagebaum BM, Air bag-related ocular trauma. *Am J Emerg Med*, 1997, 15: 389-392.
2. Ruiz Moreno JM, air bag-associated retinal tear. *Eur J Ophthalmol* 1998, 8: 52-53.
3. Fukagawa K, Tsubota K, Kimura C, Hata S, Mashita T, Sugimoto T, Oguchi Y. Corneal endothelial cell loss induced by air bags. *Ophthalmology* 1993, 100: 1819-1823.
4. Geggel HS, Griggs PB, Freeman MI. Irreversible bullous keratopathy after air bag trauma. *CLAO J* 1996, 22: 148-150.
5. Mc Dermott ML, Shin DH, Hughes BA, Vale S. *Arch Ophthalmol*, 1995, 113: 1567.