

UNA MODIFICACION A LA TECNICA DE ARION EN EL TRATAMIENTO DE LAS LAGOFTALMIAS POR PARALISIS DEL ORBICULARIS OCULI

por

Juan MURUBE DEL CASTILLO
Diego BETANCOR PADILLA
Manuel GONZALEZ DE LA ROSA

RESUMEN ESPAÑOL: Los autores muestran una modificación a la técnica de ARION en el tratamiento de las lagoftalmías paralíticas, consistente en que la sujeción nasal del hilo se hace pasándolo por la bifurcación del tendón interno del orbicular, es decir, entre sus porciones directa y refleja.

RÉSUMÉ FRANÇAIS: Les auteurs offrent une modification à la technique d'ARION dans le traitement des lagophtalmies. La modification consiste en ce que l'assujettissement du fil se fait en le passant par la bifurcation du tendon interne de l'orbiculaire, c'est-à-dire entre ses portions directe et réflexe.

ENGLISH SUMMARY: The authors offer a modification of the Arion technique in treating lagophthalmias. It consists in fixing the nasal bend of the fil d'Arion by passing it through the bifurcation of the medial tendon of the orbicularis oculi, that is, between its anterior and posterior parts.

En 1968 los cirujanos franceses ARION y col. publicaron un nuevo método para tratar las lagofthalmías por parálisis del orbicular. Consiste el método en introducir un hilo de silicona elástica por una incisión hecha a nivel del canto externo de los párpados, pasarlo a todo lo largo de un párpado inmediatamente por delante del tarso, atravesar después el espesor de la rama anterior del ligamento palpebral interno, seguir a lo largo del otro párpado también por delante del tarso, y sacarlo por la incisión inicialmente abierta. Finalmente se anudan o sujetan entre sí ambos cabos, tras pasarlos por dos orificios hechos en el hueso del reborde orbitario lateral. De esta manera, si se regula adecuadamente la tensión del hilo, se logra un equilibrio entre éste y el elevador del párpado superior parecido al fisiológico.

Esta intervención, que a primera vista parece más elucubrativa que práctica, tiene sin embargo unos resultados sorprendentemente eficaces, siendo en consecuencia el primer tratamiento que en la práctica quirúrgica habitual ha comenzado a sustituir a las blefarorrafias de antaño, cosa que no habían conseguido los lastres palpebrales ni los resortes rígidos.

La técnica originaria ha sufrido numerosas modificaciones que le han ido añadiendo pequeñas mejo-

ras. Así se ha precisado con exactitud que el hilo debe atravesar el párpado inferior lo más cerca posible del reborde palpebral, ya que de otra manera el párpado se ectropioniza. Por el contrario el párpado superior debe ser recorrido a unos 2 o 3 mm. del borde libre a fin de que el hilo tensado le arrastre hacia abajo. El anclaje del hilo en el lado temporal se ha hecho con un solo orificio óseo, o bien pasando el hilo por el espesor del ligamento palpebral externo. Para el anclaje del lado interno también se ha pensado utilizar el hueso de la rama montante del maxilar, sin que ello haya tenido aceptación, por lo que se sigue manteniendo como anclaje habitual el tendón directo del orbicular, según vemos en la figura 2, tomada de GOTLIB.

Nosotros aportamos en el presente trabajo una modificación consistente en obtener el punto de apoyo medial del hilo pasándolo por la bifurcación del tendón interno del orbicular (figura 3)

Esta técnica la desarrollamos a raíz del siguiente caso: A un paciente que padecía una parálisis facial izquierda, consecutiva a un tumor parotídeo, le aplicamos un hilo de Arion según la técnica original. Unos meses tras la intervención, tal vez como consecuencia del debilitamiento del tendón interno del orbicular provocada por el acto quirúr-

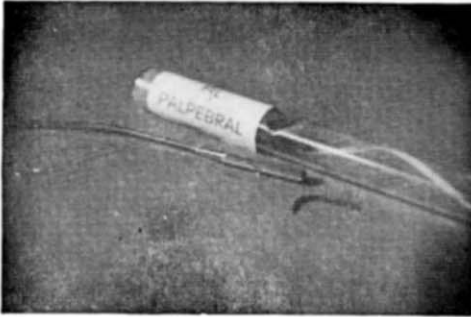

Figura 1.— Hilo de silicona e instrumental para colocarlo, facilitados por la casa SIMAPLAST (1, bd. Georges-Clémenceau. 83100 - Toulon. Francia)

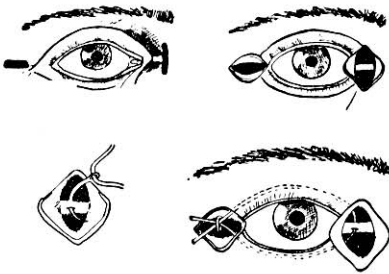


Figura 2.— (Gotlib) Corrección de una lagofthalmía paralítica con la técnica de ARION modificada

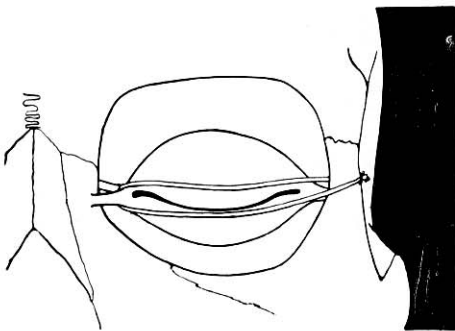


Figura 3.— Colocación del hilo de silicona según nuestra modificación a la técnica de Arion y col.,

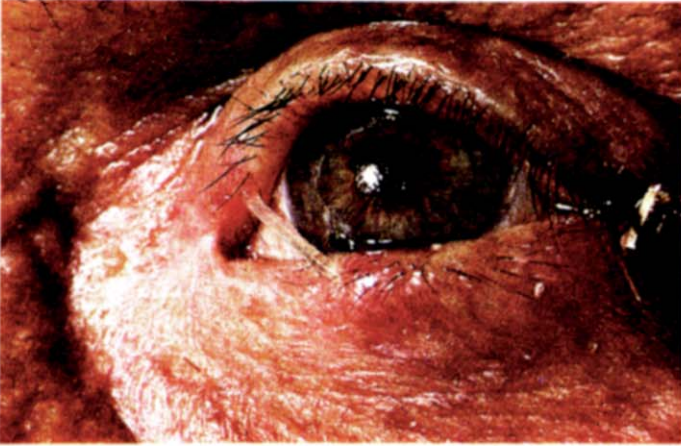

Figura 4. Hilo de Arion que ha desgarrado su anclaje en orbicular y ha aflorado el tendón interno del do en la hendidura palpebral.

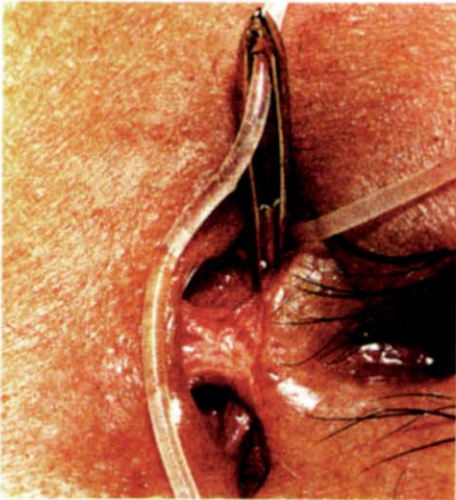

Figura 5.— Paso del hilo de silicona por detrás de la porción directa del ligamento palpebral interno.

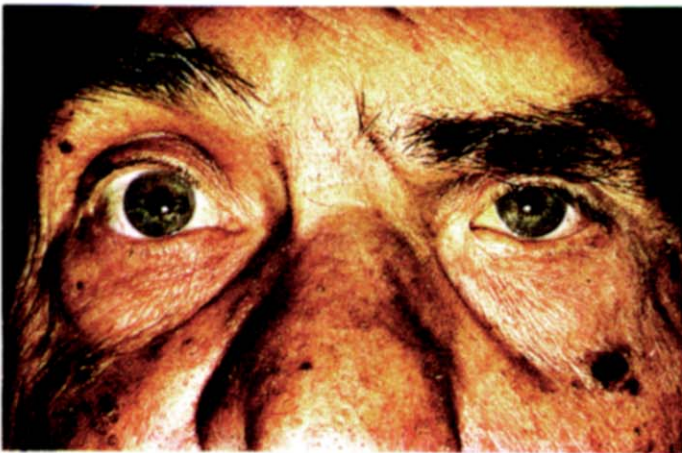


Figura 6. Resultado a los 3 meses de la intervención.

gico, el hilo de silicona desgarró el tendón, se abrió paso a través de los tejidos cutáneos, y afloró en el ángulo interno de la hendidura palpebral según se ve en la figura 4. Al reintervenir al paciente para poner el hilo, y exponer para ello el rama anterior del tendón interno del orbicular, pensamos que si le atravesáramos por segunda vez con el hilo de Arion, aun quedaría más debilitado. Por ello preferimos pasar el hilo por detrás del tendón, de forma que quedase apoyado en la bifurcación formada entre los tendones directo y reflejo del ligamento palpebral interno (figura 5), desarrollando el resto de la intervención de la forma habitual. Las vías lacrimales quedaron permeables a la siringación, y el resultado estético y funcional de los párpados fué excelente, según se aprecia en la figura 6, que corresponde a una revisión tres meses tras la intervención.

La sencillez y eficacia de esta modificación nos ha llevado a emplearla en otros dos casos, con buenos resultados en ambos.

Generalmente, se aconseja ejecutar la intervención con anestesia local, para mantener el tono muscular del orbicular y graduar así

adecuadamente la tensión del hilo. Nosotros creemos preferible hacer la intervención con anestesia general, cerrando al final la incisión del lado temporal con un solo punto y sin tensar el hilo de ARION; al día siguiente se anestesia localmente solo la incisión del lado temporal y, con el paciente en posición sentada, se adecua la tensión del hilo y se cierra definitivamente la incisión.

BIBLIOGRAFIA

ARION, H. G.; DELAGE, P. & SWARTZ, J. J.: "La fermeture dynamique des paupières dans les paralysies de l'orbiculaire". Bull. Soc. Ophtal. France. **68**:722 (1968)

GOTLIB, O. A.: "Correction cinétique de la paupière dans les paralysies faciales". La Clin. Ophtal. **2**:95 (1972)

MOREL FATIO, D. & LALARDRIE, J. P.: "Contribution à l'étude de la chirurgie plastique de la paralysie faciale: le ressort palpébral". Ann. Chirur. Plast., **7**:275 (1962)

PITANGUY, I.: "Paralísia facial. Contribuição ao seu tratamento cirúrgico". Rev. Assoc. Méd. Bras. **2**/1 (1965)

— La solicitud de separatas hágase a los autores, al Departamento de Oftalmología de la Facultad de Medicina de La Laguna, Islas Canarias. (España)